STATISTISCHE UND KLINISCHE BEITRÄGE

ZUR PROGNOSE

DER OBERKIEFERRESECTIONEN

UND

ZU DEN HÜLFSOPERATIONEN

BEI DENSELBEN.

INAUGURAL-DISSERTATION

VON

LUDWIG RABE,

PRAKTISCHER ARZT IN ROSTOCK.

LEIPZIG,

DRUCK VON J. B. HIRSCHFELD.

1873.

Digitized by the Internet Archive
in 2026

https://archive.org/details/IA41553624_0180

Die Oberkieferresectionen werden in zahlreichen Dissertationen und Lehrbüchern bis auf die Bearbeitung der Chirurgie des Gesichtes von C. O. Weber 1865 als wenig gefahrvolle Operationen beschrieben und werden noch jetzt in der Regel so angesehen, von der Mehrzahl wohl mehr in Folge allgemeiner Eindrücke als auf bestimmte in Zahlen ausdrückbare Erfahrungen hin, von vielen vielleicht gerade wegen des Contrastes zwischen der weiten ungleichen durch die Operation gesetzten Wundhöhle und der in vielen Fällen geringen Reaction. Diese häufige Schwäche in ihrem Gefolge auftretender Allgemeinerscheinungen erklärt sich freilich aus den geringen Verbindungen, die der Oberkiefer mit dem übrigen Kopfskelet eingeht und aus den ihn so allseitig umgebenden Höhlen, sodass nur wenig Weichtheile ohne grosse Gefässe zur Durchschneidung kommen. Andrerseits aber droht auch gerade aus den Gesichtshöhlen, da die Hautschnitte fast immer durch erste Vereinigung heilen, dem Kranken die besondere Gefahr. In manchen Fällen folgte der Resection des Oberkiefers ein Untergang des Auges, in vielen durch die Communication der eiternden Wundfläche mit Mund- und Rachenhöhle Entzündungen im Gebiet des Darmkanals und der Athmungsorgane. Nimmt man dazu die oft beträchtlichen Entstellungen des Gesichtes, die nach dem hintern Lateralschnitt zurückgebliebenen Speichelfisteln und Facialislähmungen, endlich auch die Nähe der Schädelhöhle, welche vom Siebbein wie vom Keilbein aus in Mitleidenschaft gezogen werden kann, so ergeben

sich schon aus den anatomischen Verhältnissen des Operationsfeldes ohne weitere Berücksichtigung der eigentlichen Wundkrankheiten hinreichend Gründe, um von vorn herein die Prognose der Resection am pathologisch-veränderten Oberkiefer als nicht ganz günstig anzusehen. Doch ich will nicht von dieser Alles umfassenden Prognose reden, sondern nur, da es sich hier nicht um das Abwägen verschiedener therapeutischer Eingriffe gegen einander handelt, von der Prognose der Oberkieferresectionen an sich, von der directen Gefahr, mit der sie den Kranken bedrohen. Diese kann nur auf dem Wege der Statistik gewonnen werden; danach können wir aber aus dem für dieselbe erhaltenen Zahlenausdruck und aus dem Status praesens des kranken Individuums und den speciellen Verhältnissen, unter denen Operation und Nachbehandlung geschieht, dem Patienten, der sich der Operation unterwirft, die besondere Prognose stellen. —

Die Statistik der Oberkieferresectionen wurde nach dem Vorgange von Jaeger (Operatio resectionis conspectu chronolgico adumbrata. Progr. Erlangen 1832), von Adelmann (Untersuchungen über krankhafte Zustände der Oberkieferhöhle. Dorpat 1844) und Ried (Die Resectionen der Knochen. Nürnberg 1847), auf grössere Reihen von Fällen basirt zuerst von O. Heyfelder (Die Resection des Oberkiefers. Berlin 1857 und Operationslehre und Statistik der Resectionen. Wien 1861) aufgestellt. Heyfelder trennt sämmtliche Fälle nach der Ausdehnung der Resection in 7 Gruppen und berechnet für die Totalresection eines Kiefers und für die Resection eines Theils vom Körper, für welche zwei Gruppen die Zahlen allein hinreichend gross sind, 51 Erfolge zu 33 Tod oder Recidive (61% günstig) und 48 Erfolge zu 35 Tod oder Recidive (= 58% günstig). Der Werth dieser Zahlen wird jedoch wesentlich beeinträchtigt durch die Gleichachtung von Tod und Recidiv, da, abgesehen davon, dass die Recidive in vielen Fällen nicht zur Kenntniss des Berichterstatters kommen, die Häufigkeit der Recidive bei vorzugsweise durch Geschwülste indicirten Operationen an sich keinen Maassstab für den Werth der Operation abgeben kann. Danach hat Bosse (Beiträge zur Lehre von der Resection des Oberkiefers. Inaug.-Diss. Dorpat 1865) später veröffentlichte 116 Fälle in ähnlicher Weise, nur mit Hinzufügung zweier Gruppen der subperiostalen und der osteoplastischen Resectionen, zusammengestellt, jedoch mit Trennung der Todesfälle nach der Operation von den Recidiven und mit Trennung der Erfolge je nach den Indicationen. Während er auf 55 totale Resectionen 19 Todesfälle zählt (65% Heilung, 35% Tod), vertheilen sich diese so verschieden, dass auf die malignen Geschwülste die

grösste Procentzahl Todesfälle kommt, auf die gutartigen weniger, während die Resectionen wegen Nasenrachenpolypen die besten Erfolge zeigen. Dasselbe Verhältniss besteht bei den Partialresectionen.

Die seit Bosse bekannt gewordenen Resectionen am Oberkiefer, soweit von ihnen der Erfolg angegeben und verwerthbar war, habe ich im Folgenden mit Beibehaltung der von ihm befolgten Eintheilung aufgeführt, um hinreichendes Material zur Beurtheilung zu gewinnen; die Uebersichtlichkeit und die Nothwendigkeit, mich auf die Anführung des Wichtigsten zu beschränken, verlangte die tabellarische Form. Ich habe jedoch auf die Abtrennung der mit Erhaltung des Periostes ausgeführten Operationen verzichtet und dieselben auf die anderen Gruppen vertheilt, weil in vielen nach der subperiostalen Methode operirten Fällen dies nicht bemerkt, also auch nicht verwerthbar war und weil die Zahl der sichern subperiostalen Operationen zu gering war, um einen wesentlichen Einfluss auf das Schlussresultat auszuüben, auch wenn sie wesentlich andere und bessere Erfolge dargeboten hätten. Ausserdem habe ich, um die ältesten Fälle, welche, meist erfolgreich, ihrer Seltenheit wegen veröffentlicht wurden und als statistisch ganz unverwerthbar erscheinen, auszuschliessen, stets nur die seit dem Jahre 1827, dem Jahre der ersten totalen Resection durch Gensoul und dem Beginn der wissenschaftlichen Bearbeitung der Operation, ausgeübten Operationen berücksichtigt.

Heyfelder zählt von totalen Resectionen beider Oberkiefer 10 seit 1844 von J. F. Heyfelder, Dieffenbach, Jüngken, Maisonneuve und Langenbeck operirte Fälle auf, wovon 3 tödtlich verliefen; Bosse fügt dazu einen geheilten Fall von Lane. Dazu kommen

Tabelle I.

1	Ried 1861. Siebert, Statistik der Res. Diss. Jena 1868. 24.	50 m.	Carcinom	Heilung	starb nach 9 Monaten an allgemeiner Carcinose.
2	Dumreicher 1865. Hofmohl, Stricker's Jahrb. I. Nr. 29.	35 m.	Phosphornekrose	Tod	nach 9 Tagen an Pneumonie und Erysipel.
3	Langenbeck 1867. Hadlich, De resectione max. superioris. Diss. Berlin 1867.	16 w.	Spindelzellensarkom	Heilung	
4	Podrazki 1872. Medic. Centralbl. 1873. Nr. 27.	42 m.	Elfenbeingeschwulst	Tod	an Pyämie.

Von diesen 15 totalen Doppelresectionen mit 5 Todesfällen betreffen 12 Geschwülste mit 4 Todesfällen und 3 Phosphornekrose mit einem Todesfall. Im Uebrigen bieten diese Operationen, abgesehen von ihrer Ausdehnung, nichts Besonderes.

Totalresectionen eines Oberkiefers kennt Heyfelder 141 vom Jahre 1827 bis 1860, darunter sind jedoch 51 Ausgänge unbestimmt, 51 Fälle führten zur Heilung, in 33 trat Tod oder Recidive ein. Von diesen von ihm benutzten Fällen, soweit ich sie, da er sie nicht selbst einzeln angegeben hat, wieder auffinden und verwerthen konnte, sind operirt

67 wegen Geschwülste des Oberkiefers mit 14 Todesfällen
9 präliminar zur Exstirpation von Rachenpolypen mit einem Todesfall,
4 wegen Phosphornekrose, sämmtlich günstig verlaufen.

Bosse stellt zusammen

46 wegen Oberkiefergeschwülste mit 18 Todesfällen (1 subper. geheilt).
11 wegen Nasenrachpolypen mit 1 Todesfall (2 subper. geh.).
1 wegen Caries, geheilt.

Dazu sind neu veröffentlicht:

Tabelle II.

1	Dumreicher 1850. Hofmohl l. c. Nr. 44.	15 m.	Sarkom r.	Heilung	
2	Dumreicher 1852. ib. Nr. 3.	26 m.	Phosphornekrose l.	Heilung	Recidiv am Unterkiefer.
3	Dumreicher 1852. ib. Nr. 48.	17 m.	Sarkom l.	Heilung	
4	Ried 1853. Siebert l. c. 20.	58 m.	Markschwamm r.	Heilung	mit Jochbein resecirt. Panophthalmitis. Recidiv.
5	Dumreicher 1854. Hofmohl Nr. 84.	36 w.	Carcinom l.	Tod	nach 4 Wochen an Pleuropneumonie.
6	Dumreicher 1854. ib. Nr. 49.	47 m.	Sarkom l.	Heilung	mit Jochbein u. der linken Unterkieferhälfte.
7	Ried 1855. l. c. 22.	56 m.	Markschwamm r.	Heilung	mit Jochbein. Recidiv u. Tod nach 3 Monaten.
8	Ried 1855. ib. 22.	62 m.	Markschwamm r.	Heilung	mit Jochbein rececirt.
9	Ried 1855. ib. 22.	45 w.	Markschwamm l.	Heilung	mit Jochbein. Erysipel. Recidiv.
10	Dumreicher 1856. l. c. Nr. 5.	36 m.	Phosphornekrose r.	Heilung	Recidiv und Tod nach 2 Monaten.
11	Rehberg 1857. Gurlt, Jahresb. für 1863 bis 1865. 442.	26 m.	Phosphornekrose	Heilung	

12	Dumreicher 1858. l. c. Nr. 6.	58 m.	Phosphornekrose l.	Heilung	mit Jochbein u. einem Theil d. r. Oberkiefers.
13	Thiersch 1858. Epithelialkrebs 254. Nr. 67.	57 w.	Cancroid r.	Heilung	mit Unterkieferhälfte u. Parotis. Nach 6 Jahren noch gesund.
14	Ried 1859. l. c. 20.	60 m.	Markschwamm l.	Tod	nach 9 Tagen an rechtsseitiger Pleuropneumonie.
15	Küchler 1860. Deutsch. Klin. 1866, 259.	m.	Carcinom	Heilung	
16	Billroth 1860. Chir. Klin. Zürich 77.	31 w.	Phosphornekrose r.	Heilung	
17	Billroth 1861. ib. 77.	24 m.	Phosphornekrose l.	Heilung	starb nach einem Jahr an Phthisis.
18	Billroth 1861. ib. 77.	28 m.	Phosphornekrose l.	Heilung	
19	Ried 1861. l. c. 20.	37 m.	Markschwamm r.	Heilung	Recidiv nach 2 Monaten.
20	Dumreicher 1861. l. c. Nr. 18.	30 w.	Phosphornekrose l.	Heilung	
21	Wilms 1861. Charité-Ann. XII, 2, 116.	62 m.	Krebs r.	Heilung	
22	Esmarch 1862. Zerssen, Diss. Kiel 1868. Nr. 46.	47 w.	Carcinom	Heilung	
23	Bryk 1862. Langenb. Arch. XV, 218.	24 w.	Grosszellensarkom r.	Heilung	
24	Simon 1862. Deutsch. Klin. 1866, 265.	65 m.	Carcinom	Tod	nach 4 Tagen.
25	Langenbeck 1862. Hueter, Langenb. Arch. VIII, 94. Nr. 7.	57 m.	Sarkom	Tod	an Meningitis. Perforation der Basis; subperiostale Resection.
26	Buch 1862. Neudörfer, Kriegschir. II, 1, 372.	20 m.	Typhusnekrose r.	Heilung	Plastische Operationen.
27	Bardeleben c. 1862. Canstatt's Jbr. f. 1863. IV, 210.	m.	Cylinderepithelcarcinom	Tod	sehr bald an Erschöpfung.
28	Sédillot c. 1862. Delort, Diss. Strassburg 1863.		Nasenrachenpolyp	Tod	nach einiger Zeit.
29	Wolff 1863. Gurlt, Jahresb. f. 1863 bis 1865. 442.	23 m.	Phosphornekrose	Tod	nach 6 Wochen an Erschöpfung, Hydrops u. Abscessen; subperiostale Resection.
30	Langenbeck 1863. Hueter l. c. Nr. 8.	48 m.	Sarkom r.	Heilung	
31	Langenbeck 1863. ib. Nr. 10.	49 m.	Cancroid l.	Heilung	
32	Langenbeck 1863. ib. Nr. 11.	31 w.	Enchondrom	Heilung	

33	Langenbeck 1863. ib. Nr. 12.	15 m.	Fibrom	Heilung	
34	Langenbeck 1863. ib. Nr. 15.	45 w.	Cancroid	Heilung	starb nach einer plastischen Nachoperation an Septicämie.
35	Wilms 1864. Rose, Charité-Ann. XII, 2, 119.	36 m.	Sarkom r.	Heilung	subperiostal.
36	Simon 1864. Deutsch. Klin. 1866, 266.	64 w.	Carcinom	Heilung	Recidiv und Tod nach 9 Monaten.
37	Spence 1864. Schmidt's Jahrbb. 134, 317. Edinb. med. Journ. IX, 996.	22 m.	Nasenrachenpolyp	Tod	gleich nach der Operation an Erschöpfung. Schädelbasis erkrankt.
38	Bryk 1864. Langenb. Arch. XV, 218.	19 w.	Osteosarkom r.	Tod	nach 3 Tagen an Meningitis u. Bronchopneumonie. Perforation der Basis.
39	Wilms 1864. Rose l. c. 120.	57 m.	Sarkom l.	Tod	plötzlich nach 6 Tagen. Section ergiebt nur ein altes Hämatom der Dura mater.
40	Beck 1864. Langenb. Arch. XI, 262.		Gallertkrebs	Heilung	noch nach 4 Jahren gesund.
41	Dumreicher 1864. Hofmohl Nr. 21.	27 w.	Phosphornekrose l.	Heilung	
42	Dumreicher 1864. ib. Nr. 64.	42 w.	Sarkom l.	Heilung	Erysipel.
43	Billroth 1865. Chir. Klin. Zürich 117.	46 w.	Carcinom	Tod	an Meningitis nach 5 Tagen. Perforation der Basis.
44	Billroth 1865. ib. 118.	45 w.	Markiger Drüsenkrebs	Tod	nach 5 Tagen an Pleuropneumonie.
45	Billroth 1865. ib. 118.	62 w.	Carcinom	Tod	nach 2 Tagen an Meningitis. Perforation der Basis.
46	Billroth 1865. ib. 122.	35 m.	Cancroid	Heilung	Recidiv und Tod nach 3 Monaten.
47	Ried 1865. l. c. 20.	17 w.	Rundzellensarkom l.	Heilung	
48	Simon 1865. Deutsch. Klin. 1866, 267.	44 m.	Markschwamm	Tod	nach 8 Stunden an Erschöpfung. Perforation der Basis.
49	Dumreicher 1865. l. c. Nr. 51.	15 m.	Sarkom l.	Heilung	
50	Dumreicher 1865. ib. Nr. 80.	44 m.	Carcinom l.	ungeheilt	continuirliches Recidiv.
51	Dumreicher 1865. ib. Nr. 86.	38 w.	Carcinom l.	Heilung	
52	Langenbeck 1865. Hueter l. c. Nr. 16.	54 m.	Sarkom r.	Heilung	subperiostal. Suffocation, Tracheotomie.

53	Langenbeck 1865. ib. Nr. 19.	16 w.	Adenom r.	Tod	nach 24 Tagen an Pyämie; subperiostale Resection.
54	Langenbeck 1865. ib. Nr. 20.	46 m.	Cancroid	ungeheilt	wegen ausgedehnten Recidivs ungeheilt entlassen.
55	Merkel 1865. Bair. Intlgbl. 1872. Nr. 43.	47 m.	Carcinom r.	Heilung	Recidiv und Tod nach 1 Jahr.
56	Merkel 1865. ib. Nr. 43.	64 w.	Carcinom l.	Heilung	mit partieller Resection des Unterkiefers. Recidiv und Tod nach 6 Monaten.
57	Dittel c. 1865. Virchow-Hirsch Ber. f. 1866, II, 400.	41 w.	Phosphornekrose r.	Heilung	subperiostal.
58	Dittel c. 1865. ib.	41 w.	Phosphornekrose l.	Heilung	subperiostal; dieselbe Kranke wie 57.
59	Dumreicher 1866. l. c. Nr. 81.	35 m.	Carcinom l.	Heilung	
60	Weber 1866. Deutsche Kl. 1866, 128.	10 m.	Sarkom	Heilung	subperiostal.
61	Ried 1866. l. c. 20.	58 m.	Markschwamm l.	Heilung	Recidiv.
62	Ried 1866. l. c. 20.	6 w.	Riesenzellensarkom l.	Heilung	Soor; nach 1 Jahr noch gesund.
63	Ried 1866. l. c. 20.	19 w.	Rundzellensarkom l.	Heilung	Recidiv nach 5 Monaten.
64	Merkel 1866. l. c. Nr. 43.	62 m.	Carcinom r.	Heilung	Recidiv und Tod nach einem Jahr.
65	Boeckel 1866. Virch.-Hirsch Ber. f. 1866, II, 406.		Carcinom	Heilung	
66	Coote 1866. Lancet 1866, II, Nr. 15.	46 m.	Maligne Geschwulst	Tod	Nachblutungen am 18. Tage. Unterbindung der Carotis communis, Tod am 19. Tage.
67	Billroth 1866. Chir. Kl. Zürich 124.	35 w.	Markiger Drüsenkrebs l.	Heilung	Recidiv und Tod nach 7 Monaten.
68	Billroth 1866. ib. 126.	59 m.	Epithelialkrebs l.	Heilung	Plastische Operationen. Recidiv.
69	Billroth 1867. ib. 124.	64 m.	Epithelialkrebs l.	Heilung	Recidiv und Tod nach 5 Monaten.
70	Billroth 1867. ib. 118.	55	Epithelialkrebs r.	Tod	nach 3 Tagen an Meningitis. Perforation der Basis.
71	Billroth 1867. ib. 112.	40 m.	Chondrofibrom l.	Heilung	Recidiv und Tod nach 5 Monaten.
72	Billroth 1867. Chirurg. Klin. Wien 1868, 47.	58 m.	Carcinom r.	Tod	nach 8 Tagen an Erschöpfung.

73	Beck 1867. Langenb. Arch. XI, 262.		Weicher Krebs	Heilung	Recidiv.
74	Dumreicher 1867. l. c. Nr. 82.	32 m.	Carcinom r.	Heilung	
75	Dumreicher 1867. ib. Nr. 87.	48 w.	Carcinom r.	Heilung	Erysipel.
76	Dumreicher 1867. ib. Nr. 88.	40 w.	Carcinom r.	Tod	nach vier Wochen an rechtsseit. Pneumonie.
77	Panas 1867. Gaz. des Hôp. 1867 Nr. 32.	71 m.	Geschwulst l.	Heilung	
78	Fleury 1867. ib. Nr. 74.	23 m.	Nasenrachen-polyp	Heilung	Erysipel.
79	Houel 1867. ib. Nr. 119.	20 m.	Nasenrachen-polyp	Heilung	
80	Dumreicher 1868. l. c. Nr. 24.	29 m.	Phosphor-nekrose r.	Heilung	
81	Bryk 1868. l. c. 218.	16 m.	Osteosarkom l.	Heilung	mit Jochbein. Abscess in der Schläfengrube.
82	Billroth 1868. Chir. Kl. Wien 1868. 47.	65 w.	Sarkom r.	Tod	nach zehn Tagen an Pyämie.
83	Magjarewicz 1868. Allg. militärärztl. Zeitg. 1868, 312.	48 m.	Scirrhus	Heilung	
84	Stokes 1868. Virchow-Hirsch Ber. f. 1868, II, 415.	50 m.	Cancroid	Heilung	
85	Ried 1868. Lancet 1868, II, 7.	m.	Fibrom	Heilung	
86	Demarquay 1868. Gaz. méd. de Paris 1868, 311.	33 m.	Fibrom	Heilung	verkalkt und in Abscedirung begriffen.
87	Thomas 1868. Gaz. des Hôp. 1869 Nr. 3.	16 m.	Nasenrachen-polyp	Heilung	subperiostal mit Tamponade der Choanen.
88	Hueter 1869. Sczulcz, Diss. Greifswald 1869.	33 w.	Cancroid l.	Heilung	subperiostal.
89	Wilms 1869. Küster, Langenb. Arch. XII, 603.	33 w.	Fibrom	Heilung	Pneumonie.
90	Langenbeck 1869. Busch, ibid. XIII, 47.		Carcinom	Heilung	Recidiv.
91	Langenbeck 1869. ib. 47.		Carcinom	Tod	an Meningitis. Perforation der Basis.
92	Langenbeck 1869. ib. 48.	w.	Carcinom	Tod	Nachblutungen, Erschöpfung.
93	Bryk 1869. l. c. 219.	54 w.	Osteosarkom r.	Heilung	Recidiv, Tod nach 6 Monaten.
94	Dumreicher 1869. l. c. Nr. 71.	28 w.	Sarkom l.	Heilung	mit partieller Resection des anderen Oberkiefers. Recidiv.

95	Dumreicher 1869. l. c. Nr. 73.	14 w.	Sarkom r.	ungeheilt	mit Resection am Unterkiefer; contin. Recidiv und Tod.
96	Dumreicher 1869. l. c. Nr. 83.	56 m.	Carcinom r.	Tod	nach 3 Wochen. Gangrän der Wunde, Pyämie.
97	Fischer c. 1869. Kube, Diss. Breslau 1869.	14 m.	Myxosarkom	Heilung	
98	Fischer 1869. ib.	20 m.	Myxosarkom	Heilung	
99	Moutet 1869. Virchow-Hirsch, Ber. f. 1869, II, 409.	19 m.	Sarkom	Heilung	
100	Buchanan 1869. Brit. med. Journ. 1869, I, 117.		Maligne Geschwulst	Heilung	Recidiv.
101	Moore 1869. Virch.-Hirsch, 1869, II, 409, Pathol. Transact. 19, 332.		Enchondrom	Tod	während der Operation an Erstikung.
102	Solly 1869. Med. Times and Gaz. Mai 1869.	16 m.	Myeloid	Heilung	
103	Watermann 1869. Virchow-Hirsch, Ber. f. II, 436.		Rachenpolyp	Heilung	
104	Michaux c. 1869. Bull. de l'acad. Belg. 1869, 510.	18 m.	Rachenpolyp	Heilung	
105	Michaux 1869. ib.		Nasenrachenpolyp	Heilung	Polyp nicht exstirpirbar.
106	Rossander 1869. Hygiea 1869.	41 m.	Fibrom	Heilung	mit partieller Resection d. anderen Oberkiefers.
107	Santesson 1869. Hygiea 1869.	31 m.	Enchondrom	Heilung	Recidiv.
108	Dumreicher 1869. l. c. Nr. 55.	35 m.	Sarkom r.	Tod	nach 9 Tagen an Erysipel und Pneumonie. Unterkieferhälfte mit resecirt.
109	Bryk 1870. l. c. 219.	49 m.	Osteosarkom r.	Heilung	
110	Billroth 1870. Langb. Arch. XIII, 680.	19 m.	Nasenrachenpolyp	Heilung	
111	Czerny 1870. Billroth, Chir. Kl. Wien 1869—70. 72.	17 m.	Medularsarkom l.	Heilung	Plastik. Recidiv. Tod nach 8 Monaten.
112	Czerny 1870. ib. 72.	36 m.	Medullarsarkom r.	Heilung	mit Jochbein u. Bulbus.
113	Billroth 1870. ib. 106.	54 m.	Carcinom l.	Tod	nach 12 Tagen an Erysipel.

114	Mapother 1870. Virchow-Hirsch, Ber. 1870, II, 359. Brit. med. Journ. Juni 1870.	33 m.	Enchondrom	Heilung	
115	Thompson 1870. ib. ib.		Fibrom	Heilung	
116	Letenneur 1870. ib. 366. Gaz. des Hôp. 1870 Nr. 3.		Nasenrachenpolyp	Heilung	
117	Verneuil 1870. ib. Gaz. des Hôp. 1870. Nr. 92 u. 95.		Nasenrachenpolyp	Tod	an Erstickung während der Exstirpation des Polypen.
118	West 1871. Virchow-Hirsch, Ber. f. 1871. II, 414.	23 m.	Carcinom	Tod	nach 6 Tagen an Erschöpfung
119	Fischer 1871. Berl. Kl. Wochenschr.	56 m.	Riesenzellensarkom	Tod	während d. Operation an Shok. Tracheotomie. Sect. ohne Ergebniss.
120	Beatson 1871. Lancet 1873, I, 271.	32 m.	Osteom	Heilung	
121	Gott c. 1871. Virchow-Hirsch, Ber. 1871, II, 417.	60 m.	Markschwamm	Heilung	
122	Vans Best 1872. Lancet 1873, I, 8.	63 w.	Faserkrebs	Heilung	
123	Clark 1872. Med. Times and Gaz. 1873, I, 113.	57 m.	Medullarcarcinom l.	Tod	nach 9 Tagen. Nachblutung am 5. Tag, Ligatur der Carotis communis.
124	Smith 1873. Lancet 1873, I, 731.	27 w.	Fibrom	Heilung	

Hiezu füge ich 3 Fälle von Oberkiefergeschwülsten, im Hanauer Krankenhause von Herrn Professor König operirt, dem ich für die Ueberlassung dieser und anderer Operationsfälle zur Veröffentlichung sowie für seine freundliche Unterstützung zu Dank verpflichtet bin.

125. Carcinom des Oberkiefers, Totalresection. Gangrän der Haut, Diarrhöen. Tod nach 4 Wochen.

G. Vetter, 69jähriger Mann, aufgen. 8. Juli 1865, etwas blass und abgemagert, ist früher gesund gewesen und bemerkt zuerst vor 9 Monaten eine empfindliche Schwellung am linken Oberkiefer, mit deren Zunahme sich ein blutigseröser Ausfluss aus der linken Nasenhälfte einstellte. Von gerötheter Haut überzogen besteht jetzt eine derbe wallnussstarke scharf umgrenzte Schwellung vom Zahnbogen bis zur Nasenlippenfalte, am Infraorbitalloch eine blasige Vortreibung; in der linken Nasenhöhle bohnengrosse polypöse Wucherungen; im Munde eine theilweise fluctuirende Schwellung unter der Wange. Am 29. Juli wurde die Totalresection mit anfänglicher Chloroformnarkose ausgeführt mit Bildung eines Hautlappens durch Schnitt vom Jochbein zum Mundwinkel und vom innern Augwinkel

um den Nasenflügel herum durch die Mitte der Oberlippe; die Haut muss dünn über der Geschwulst abgelöst werden. Die Verbindungen mit dem Jochbein und in der Mittellinie werden mit der Stichsäge getrennt, ein grosser Theil des linken Siebbein, von der Neubildung ergriffen, wird entfernt. Die Blutung ist beträchtlich, besonders aus der Flügelgaumengrube, in der 2 Unterbindungen nöthig sind. Nach Irrigation mit Eiswasser Vereinigung der Hautschnitte durch 15 Nähte. — 21 Juli, Schlaf gut, Durchfall, Puls 108. — 22. Juli, der Durchfall hört auf; die Mitte des Lappens ist cyanotisch. — 24. Juli, Gangrän am Filtrum der Oberlippe und der Hinterfläche des Wangenlappens; Puls 100, grosse Schwäche; mehrere Nähte entfernt. — 27. Juli, Puls 84. Nach Entfernung der letzten Nähte zeigen sich die Hautschnitte in grosser Ausdehnung vereinigt; der gangränöse Theil der Oberlippe wird entfernt. — 29. Juli, Perforation der Wange durch Absterben eines Lappenstreifens vom Septum zum Mundwinkel. — 5. Aug., grosse Schwäche mit Durchfall, Oedem der Haut an der Nase. — 8. Aug., wässrige, trotz Opium und Tannin andauernde Durchfalle mit Erbrechen. — 12. Aug., bedeutender Collaps bei schwachem Puls von 60, bläulichblasser Hautfärbung; Durchfall durch Opium mit Argentum nitricum gemildert. — 16. Aug. Sehr häufige Diarrhöen, Klystiere mit Arg. nitr. Die Wangenfistel ist noch nicht geheilt. — 19. Aug. Tod. Die Section ergiebt Oedem und Hypostasen neben Emphysem beider Lungen, im rechten mittlern Lappen schlaffe pneumonische Infiltration, die rechte Pleura in ganzer Ausdehnung verwachsen. Im Dickdarm ist die Schleimhaut verdickt, seine Falten sind von kleinen und grösstentheils injicirten, theils oberflächlich excoriirten Schleimhautstellen in den Tiefen der Falten umgeben, die Follikel sind an vielen Stellen geschwellt. Unterleibsdrüsen normal. Die Untersuchung des resecirten Kiefers ergiebt die vordere, einen grossen Theil der untern Wand sowie den hintern Theil des Zahnfortsatzes durch einen weichen weissen Markschwamm zerstört; in der Mitte der Gegend der alten Kieferhöhle findet sich ein welschnussgrosser Knoten, der mikroskopisch aus durch ziemlich starke Bindegewebszüge abgetheilten Reihen von Epithelzellen besteht; polypöse Entartung der Schleimhaut des Thränennasenganges.

126. Carcinom des Oberkiefers, Totalresection, Pneumonie, Tod nach 8 Tagen.

A. Regelmann, 66 Jahre, aufgen. 17. Sept. 1866, alter Potator, schlecht genährt, hat seit 7 Monaten Schmerzen im rechten Oberkiefer, seit 4 Wochen Schwellung und Ausfallen der Zähne bemerkt. Die rechte Wange ist vorgetrieben, am meisten an der Stelle der Fossa canina durch eine weiche Schwellung; beim Oeffnen des Mundes bemerkt man eine die Hälfte des Gaumens ausfüllende, schwammige, leicht blutende Neubildung, in der auch der weiche Gaumen und der Alveolarfortsatz bis zum ersten Schneidezahn hin untergegangen ist, sodass die Zähne ganz lose darin stecken; das Schlingen ist durch die den Rachenraum beengende Geschwulst sehr erschwert und letztere ist in der letzten Zeit so reissend fortgeschritten, dass binnen Kurzem eine völlige Unmöglichkeit zu schlucken eintreten muss. Am 17. Sept. 1866 wird die Totalresection ausgeführt mit anfänglicher Chloroformnarkose und unter Benutzung derselben Hautschnitte wie im vorigen Falle. Der Hautlappen wird dünn über die Ge-

schwulst unter ziemlich starker Blutung zurückpräparirt, die Verbindungen des Kiefers mit Jochbein, Nasenbein und im Gaumen mit Stickung und schneidender Zange durchtrennt, es gelingt dann nach Durchschneidung des Nerven den völlig durchwachsenen und zusammenbrechenden Kiefer im Ganzen zu entfernen. Da sich dann auch die Flügelfortsätze erkrankt finden, wird auch von hier soviel möglich entfernt, dann werden die Hautschnitte durch Kopfnäthe vereinigt. — 18. Sept. Patient ist sehr schwach, das Schlingen ist erschwert, Puls 120. — 20. Sept. Das Allgemeinbefinden ist besser, das Schlingen noch schwierig, die rechte Lippe leicht cyanotisch; 10 Nähte herausgenommen. — 22. Sept. Eitersecretion reichlich und übelriechend, deshalb Irrigation der Wundhöhle; grosse Schwäche. — 24. Sept. Patient collabirt, spricht irre, 120 kleine Pulse; die Nathlinie ist zum Theil wieder auseinander gewichen, ein Theil des Wangenfettgewebes stösst sich nekrotisch ab. Tod am 25. Sept. Morgens. — Die Section ergiebt: Leichtes Oedem der Hirnhäute, starke Ausdehnung der Ventrikel; das Carcinom reicht bis an den Keilbeinkörper; ausserdem verschiedene lobulär-pneumonische faulige Heerde in beiden Lungen.

127. Epitheliom des rechten Oberkiefers, Totalresection, Heilung.

B. Hoffmann, 55jährige Frau, aufgenommen am 14. Jan. 1869, ist schon seit langer Zeit krank. Die Wange ist nicht vorgetrieben, der vordere Theil des Alveolarfortsatzes ganz gesund, die hintere Hälfte des harten Gaumens rechts wird durch ein tiefes Geschwür eingenommen, welches in die Kiefer- und Nasenhöhle perforirt ist. Es wird die Totalresection nach derselben Methode wie in den vorhergehenden Fällen ausgeführt, ein Theil des weichen Gaumens dabei entfernt. Im Verlauf der am 1. März ausgeführten Operation trat keine Störung ein und Patient wurde am 3. April geheilt entlassen. Die anatomische Untersuchung ergiebt die ganze Kieferhöhle wie den untern rechten Nasengang von der Neubildung ausgefüllt, sämmtliche Wände durchbrochen: die mikroskopische: grosskernige, von grossen Platten bis zu kleinen unregelmässigen flachen Formen wechselnde Epithelzellen ohne deutliche Zwischensubstanz, reichliche bindegewebige Spindelzellen führende Scheidewände.

Von diesen 127 Totalresectionen wurden ausgeführt:
102 wegen Geschwülste mit 31 Todesfällen.
11 wegen Polypen mit 3 Todesfällen.
14 wegen Nekrose mit einem Todefall.

Sämmtliche Fälle von Heyfelder, Bosse und vorstehende sind also:

214	ausgef.	wegen	Geschwülste	mit	63 Todesf.	= 29 %.
29	„	„	Nasenrachenpolypen	„	5 „	= 17 %.
19	„	„	Nekrose und Caries	„	1 „	= 5 %.

Es zeigt sich demnach ein beträchtlicher Unterschied in der Mortalität nach den 3 Hauptindicationen, welche zur Ausführung veranlassten, und schon daraus ergibt sich die Unstatthaftigkeit des Versuches, einen Ausdruck für die Totalresection im Ganzen finden

zu wollen. Es soll ja nicht der Ausdruck für die Chancen bei Resection eines gesunden Oberkiefers gesucht werden, welche jedenfalls, nach den Folgen der wegen Neuralgien unternommenen Partialresectionen zu schliessen, günstig sein würden, sondern für den pathologisch-veränderten, und um dafür genaue Werthe zu erhalten, ist eine Bestimmung für die einzelnen auseinandergehaltenen Indicationen nöthig. Wird die Resection wegen eines nekrotischen oder cariösen Processes gemacht, so ist der Kiefer schon theilweise von den umgebenden Weichtheilen gelöst, die Umgebung infiltrirt und einer weitgreifenden acuten Entzündung weniger fähig, die Gefässe nicht erweitert, die Auslösung des Knochens fast ganz subperiostal möglich; daher ist die Prognose sehr günstig und der eine danach erfolgte Todesfall fällt nicht einmal dem operativen Eingriff direct zur Last. Mehrmals ist allerdings auch der nekrotische Kiefer sammt Periost im Ganzen nach der früheren Methode resecirt worden, doch sind auch diese wenigen älteren Fälle günstig verlaufen. Wesentlich anders liegen die Verhältnisse, wenn, wie namentlich in Frankreich, vielfach die totale Resection als präliminäre Operation ausgeführt wird, um einen Zugang zu Geschwülsten der Nasenrachenhöhle zu eröffnen. Es ist dabei der Kiefer selbst meist wenig afficirt oder selbst unter dem Druck zum Theil geschwunden, sodass die Resection desselben, so bedenkliche Folgen sie auch nach der Heilung hinterlässt, doch an sich ein geringer Eingriff ist. Dagegen aber tritt die Gegenwart und die Hinwegnahme des Rachentumors als wesentliche Complication auf, ihr sind die Todesfälle von Spence 1864 und Verneuil 1870 sicher, die übrigen von Syme 1832, Sédillot und Deguise 1862 vielleicht zuzuschreiben, obgleich natürlich nicht entscheidbar ist, ob andere Methoden andere und bessere Resultate geliefert haben würden. Dies nur zur Begründung der Nichtverwerthung der wegen dieser Indication, welche in Deutschland nur ausnahmsweise zur Geltung gekommen ist, ausgeführten Operationen für die Statistik der Oberkieferresectionen im Allgemeinen. Es bleibt noch die Hauptindication zur Entfernung des ganzen Oberkiefers übrig, nämlich die Gegenwart in demselben entwickelter und von ihm aus gewachsener Geschwülste. Die obige Tabelle bietet für diese eine unerwartet schlechte Prognose, über ein Viertel Todesfälle. Es scheint mir, als ob die Totalresection bei gutartigen Geschwülsten bessere Resultate ergiebt, wie Bosse behauptet, doch möglicherweise nur, weil sie weniger häufig schon die Grenze der Oberkieferwände überschritten haben, wenn sie zur Operation kommen; der Einfluss dieses Verhältnisses muss bei der

Stellung der Prognose im einzelnen Fall berücksichtigt werden, die Operation und ihre Nachwirkung ist wohl für Geschwülste von verschiedenem Bau, aber gleichem Sitz und Ausdehnung dieselbe. Jedenfalls habe ich es vermieden, nach einem Zahlenausdruck in dieser Hinsicht zu suchen, da z. B. Fibrome von vielen mit Sarkomen zusammengefasst werden, ein raschwachsendes Enchondrom schlechtere Aussichten als ein gefässarmes Epitheliom bietet, überhaupt ich nicht weiss, wo die Grenze zwischen bösartiger und gutartiger Geschwulst zu ziehen ist und es nicht zulässig erscheint mit starren Zahlenausdrücken unsichere Verhältnisse decken zu wollen. Einen Werth würde die Trennung der raschwachsenden und der chronischen Geschwülste wohl gehabt haben, doch ist das Material der Angaben bezüglich dieses Punktes meist mangelhaft und eine Prognose für jede dieser Gruppen zu stellen mir unmöglich.

Der Einwurf kann jedoch gegen obige Werthe gemacht werden, dass dieselben eine zu hohe Mortalität ergeben, und dass die zufällig zur Veröffentlichung gelangten Operationsfälle, wie sie oben zusammengestellt sind, keine Grundlage für eine richtige Statistik darbieten können. Deshalb stelle ich die von deutschen Chirurgen in längeren Zeiträumen ausgeführten Totalresectionen zusammen, welche wegen krankhafter Geschwülste des Kiefers selbst unternommen wurden.

	Operirt	Gestorb.
Bruns, Tübingen 1843—1863	7	3
Heyfelder, J. F., Erlangen und St. Petersburg 1844—1860	11	2
Ried, Jena 1846—1867	12	2
Langenbeck, Berlin 1851—1865	30	15
Dumreicher, Wien 1852—1870	16	6
Esmarch, Kiel 1854—1868	12	2
Heyfelder, O., St. Petersburg 1859—1861	2	1
Beck, Freiburg 1860—1868	3	0
Bryk, Krakau 1860–1870	5	1
Wilms, Berlin 1861—1864	3	1
Simon, Rostock 1861—1866	3	2
Billroth, Zürich und Wien 1861—1870	14	7
Merkel, Nürnberg 1865—1870	3	0
König, Hanau 1866—1869	3	2
Im Ganzen	124	44

Diese 44 Todesfälle auf 124 Totalresectionen ergeben eine Mortalität von 35 %. Nimmt man dazu die Unvollständigkeit der Berichte aus der ersten Zeit der Ausübung der Operation, in der viele Misserfolge unterdrückt wurden, während auf 192 seit 1840 aus obiger Indication ausgeführte Totalresectionen 61 Todesfälle (= 32 %) kommen, so ergiebt sich daraus wohl die Annahme als zulässig, dass, auch wenn wir die günstigeren Ausgänge der in der Privat-

praxis operirten Fälle hoch schätzten, doch mindestens ein Viertel der betreffenden Operationen direct tödtlich verläuft.

Obige Tabelle widerlegt übrigens auch die Ansicht, dass die Todesfälle bei Oberkieferresectionen fast nur auf Greise kamen, bei denen diese Operation sehr üble Prognose hätte. Vielmehr zeigt sich, dass auch im höhern Alter wie im Kindesalter die Operation gestattet ist, wiewohl freilich, wie bei allen Operationen, hier die Lebensgefahr grösser ist als im mittleren Alter. Es kommen von denjenigen unter den 214 Fällen, bei denen das Alter angegeben ist, auf das

1.—10.	Lebensjahr (incl.)	5	Operationsfälle	mit	2	Todesfällen	40%
11.—20.	„	27	„	„	5	„	19%
21.—30.	„	15	„	„	2	„	13%
31.—40.	„	34	„	„	9	„	26%
41.—50.	„	43	„	„	15	„	35%
51.—60.	„	35	„	„	15	„	43%
61.—70.	„	23	„	„	8	„	35%
71.—80.	„	5	„	„	3	„	60%

Diese regelmässige Curve (abgesehen von der kleinen nur aus Zufälligkeiten zu erklärenden Schwankung im 7. Jahrzehnt) ergiebt, dass das Alter in Bezug auf die Zeit vom 11. bis 40. Jahre eine günstigere Prognose zulässt, als es die allgemeine Mortalitätszahl angiebt. — Für die Verschiedenheit des Geschlechts ergiebt sich kein Unterschied in der Lebensgefahr; es kommen allerdings verhältnissmässig weniger Todesfälle auf Weiber als auf Männer, doch erklärt sich diese Abweichung daraus, dass bei den Männern mehr Fälle von aussergewöhnlicher Ausdehnung des Uebels vorkamen als beim weiblichen Geschlecht.

Was die Methode der Operation betrifft, so habe ich in der Tabelle die Schnittführung nicht berücksichtigt, weil sie in einer grossen Zahl von Fällen mir nicht bekannt war und weil bei dem fast regelmässigen Eintritt der ersten Vereinigung der Hautschnitte die Methode für den weitern Verlauf der Operationswunde ganz belanglos ist. Von den 8 als subperiostal bestimmt bezeichneten Resectionen wegen Geschwülste verliefen 2 tödtlich an Meningitis und Pyämie.

Bezüglich der übrigen Todesfälle verweise ich auf die unten folgende Tabelle IX; hier nur noch einige Worte über die Principien, denen ich bei der Notirung der Todesfälle gefolgt bin. Im Allgemeinen sind dabei sämmtliche Fälle angezogen worden, welche im Anschluss an die Operation letal endeten; in erster Linie

also alle welche direct dem operativen Eingriff durch Blutung, Erschöpfung, Wundkrankheiten erlagen; zweitens, welche an secundären Erkrankungen des Gehirns und der Luftwege starben; drittens diejenigen, welche im directen Anschluss an eine ungenügende Operation von neuen Geschwulstmassen in der Wundfläche bereits befallen wurden und durch das rasche Wachsthum derselben in kurzer Zeit zu Grunde gingen, ohne dass die Operationswunde selbst zur Heilung gekommen wäre. Es sind dadurch die zahlreichen Fälle ausgeschlossen, wo namentlich bei Carcinomen die Operation nur momentanen Erfolg hatte und die Kranken schon in 3 bis 9 Monaten an Recidiv starben; denn der dauernden Erfolge sind bei Carcinomen in Fällen, wo die Totalresection unternommen wird, fast keine, bei Sarkomen nur ein kleiner Bruchtheil. Gegen die zweite und dritte Reihe von Fällen und ihre Verwerthung im angedeuteten Sinn könnte Manches eingewendet werden. Es lässt sich in manchen dieser Fälle allerdings mit Recht sagen, dass die Operation besser unterblieben wäre, und sicher ist dieselbe zu verweigern, wenn sich eine so ausgedehnte Ausbreitung der Neubildung vorher erkennen lässt, dass auch eine vorübergehende Heilung nicht erwartet werden kann. Wenn in einzelnen solchen Fällen der Totalresection eines Oberkiefers partielle Resectionen vom andern Oberkiefer, am Unterkiefer und andern Gesichtsknochen hinzugefügt werden, so fällt dies wenig ins Gewicht bei einer an sich so eingreifenden Operation und die Prognose erwies sich für diese Fälle nicht erheblich verschlechtert. Ist aber die Krankheit soweit nach oben vorgeschritten, dass bereits eine Perforation der Schädelbasis vorhanden war, so lässt uns die Diagnose hier im Stich, es giebt, so lange noch kein Druck von Seiten der Neubildung auf das Gehirn ausgeübt wird, kein Symptom, welches auf Usur der Basis schliessen lässt. In wie weit die Angabe von Bryk, dass eine Perforation der Schädelbasis bei von den vorderen Theilen des Oberkiefers wachsenden Geschwülsten selten sei, bei solchen dagegen, welche in der Pterygoidalgegend beginnend den Zahnfortsatz frei lassen, häufig eintrete, im einzelnen Fall zu verwerthen ist, will ich nicht entscheiden. Solange es indessen noch unmöglich ist, diese Fälle von vorn herein zurückzuweisen, muss deshalb, zumal da die Operation auch bei arrodirter Basis noch günstig verlaufen kann, diese Möglichkeit entschieden bei der Stellung der allgemeinen Prognose berücksichtigt und die unter diesen Verhältnissen häufig auftretende und letal verlaufende Meningitis als Folge der Operation angesehen werden. Dies zugegeben folgt dar-

aus von selbst, dass die wenigen Fälle (es sind unter obigen 214 Totalresectionen 10 Fälle), wo erst im Verlauf der Operation sich die Entfernung alles wahrscheinlich Krankhaften als unmöglich herausstellte und wo durch die Operation ein um so rapideres Wachsthum des Restes eingeleitet wurde, ebenfalls der Operation zur Last zu schreiben sind; ebenso andere Complicationen, wie Unterbindung der Carotis mit tödtlichem Ausgang, Geschwulstmetastasen in andere Organe u. dgl.

Neben der totalen Resection des Oberkiefers beanspruchen ein besonderes Interesse die partiellen Resectionen desselben, umsomehr, da sie jene an Häufigkeit und an Günstigkeit des Verlaufes übertreffen. Sie theilen sich in Bezug auf die Ausdehnung ein in Resectionen der Fortsätze und in solche, die den Körper des Kiefers betreffen.

Letztere Operationen sind früher in grosser Zahl ausgeführt worden und den Berichten nach mit sehr gutem Erfolg, sodass Heyfelder unter 153 Fällen nur 4 Todesfälle infolge der Operation auffand. Nach Weglassung aller Fälle vor 1827 als hier unverwerthbar befinden sich darunter jedoch

50 Resectionen wegen Geschwülste mit 7 Todesfällen,
1 „ „ krebsiger Nekrose von Jaeger, geheilt,
5 „ „ Nasenrachenpolypen mit einem Todesfall,

Bosse fügt dazu

19 Resectionen wegen Geschwülste mit einem Todesfall,
2 „ „ Nekrose und Fractur, geheilt,
4 „ „ Polypen, geheilt.

Dazu kommen neu:

Tabelle III.

1	Dumreicher 1850. Hofmohl l. c. Nr. 76.	32 m.	Carcinom	Tod	Nachblutung. Tod nach 4 Monaten an subacuter Pleuropneumonie.
2	Dumreicher 1852. ib. Nr. 45.	10 m.	Sarkom	Heilung	Recidiv.
3	Dumreicher 1852. Derselbe Fall.	10 m.	Sarkom	Heilung	
4	Dumreicher 1852. ib. Nr. 57.	11 w.	Sarkom	Heilung	
5	Dumreicher 1855. ib. Nr. 58.	32 w.	Sarkom	Heilung	
6	Thiersch 1856. Epithelialkrebs 260, Nr. 53.	60	Cancroid	Heilung	Plastische Operation. Recidiv und Tod nach einem Jahr.

7	Dumreicher 1857. l. c. Nr. 59.	17 w.	Sarkom	Heilung	
8	Ried 1857. Siebert, l. c. 14.	16 w.	Sarkom	Heilung	untere Hälfte. Nachblutung.
9	Ried 1858. ib. 16.	46 w.	Papillom	Heilung	untere Hälfte und Theil des Unterkiefers; nach 9 Jahren noch kein Recidiv.
10	Thiersch 1858. l. c. 250. Nr. 55.	50 m.	Cancroid	ungeheilt	Continuirliches Recidiv und Tod in 9 Monaten.
11	Dumreicher 1858. l. c. Nr. 60.	21 w.	Sarkom	Heilung	
12	Dumreicher 1859. l. c. Nr. 46.	38 m.	Sarkom	Heilung	
13	Schuh 1860. Canstatt's Ber. f. 1862. IV. 219.	14 w.	Osteom	Heilung	grösster Theil des Kiefers.
14	Wilms 1861. Charité-Ann. XII, 2, 116.	57 m.	Markschwamm	Heilung	ausser dem Orbitaltheil.
15	Dumreicher 1861. Hofmohl Nr. 65.	40 w.	Sarkom	Heilung	Recidiv nach 4 Jahren.
16	Ried 1861. l. c. 22.	45 m.	Phosphornekrose	Heilung	Recidiv.
17	Ried 1861. l. c. 22.	45 m.	Phosphornekrose	Heilung	derselbe Kranke.
18	Ried 1862. l. c. 22.	55 m.	Markschwamm	Heilung	rechts oberer Theil, Nase, links Stirnfortsatz.
19	Trélat u. Dolbeau 1862. Gaz. d. Hôp. 1862, 66.	7 m.	Enchondrom	Tod	in einer halben Stunde. Resect. fast total. Section ohne Ergebniss.
20	Esmarch 1862. Zerssen l. c. Nr. 45.	50 m.	Carcinom	Heilung	untere Hälfte.
21	Esmarch 1862. ib. Nr. 47.	18 m.	Papillom	Heilung	untere Hälfte.
22	Esmarch 1862. ib. Nr. 48.	52 m.	Carcinom	Heilung	total ausser dem Orbitaltheil. Recidiv.
23	Langenbeck 1863. Hueter l. c. Nr. 9.	15 m.	Fibrom	Heilung	
24	Langenbeck 1863. ib. Nr. 14.	28 m.	Sarkom	Heilung	
25	Langenbeck 1863. ib. Nr. 13.	17 w.	Fibrom	Heilung	subperiostal.
26	Weber 1863. Deutsche Kl. 1866, 429.	53 w.	Cancroid	Heilung	subperiostal, total ausser der Orbitalplatte.
27	Wilms 1863. l. c. 117.	55 m.	Sarkom	Heilung	ausser der Orbitalplatte.
28	Wilms 1863. l. c. 118.	34 m.	Myxosarkom	Tod	an continuirlichem Recidiv; hintere Wand erhalten.

29	Billroth 1863. Chir. Kl. Zürich 77. Nr. 6.	29 w.	Phosphor-nekrose	Heilung	untere Hälfte.
30	Chelius 1863. Schmidt's Jbb. 126, 277.	58 m.	Cylindrom	Heilung	Tod nach 10 Monaten an Metastasen.
31	Verneuil 1863. Gaz. des Hôp. 1867, Nr. 93.	54 w.	Epitheliom	Heilung	obere Hälfte. Tamponade der Choane. Recidiv.
32	Schuh 1863. Hofmokl l. c. Nr. 10.	20 m.	Phosphor-nekrose	Heilung	grösstentheils resecirt. Recidiv.
33	Ulrich 1863. Billroth, Chir. Kl. Wien 1868, 47.	61 w.	Sarkom	Heilung	grösstentheils resecirt. Recidiv nach 3 Jahren.
34	Ried 1864. l. c. 24.	56 m.	Nasenpolyp	Heilung	vordere und mediale Wand.
35	Dumreicher 1864. l. c. Nr. 19.	41 w.	Phosphor-nekrose	Tod	nach 3½ Monaten an Meningitis.
36	Dumreicher 1864. l. c. Nr. 20.	20 w.	Phosphor-nekrose	Heilung	
37	Wilms 1864. l. c. 120.	58 m.	Carcinom	Heilung	untere Hälfte.
38	Wilms 1864. l. c. 121.	21 m.	Carcinom	Heilung	untere Hälfte.
39	Michaux 1864. Gurlt, Bericht f. 1863 bis 1865, 424.	20 m.	Nasenrachen-polyp	Heilung	untere Hälfte.
40	Billroth 1865. Chir. Klin. Zürich 122.	48 m.	Cancroid	Heilung	Recidiv und Tod nach 5 Monaten.
41	Dumreicher 1865. l. c. Nr. 11.	26 m.	Phosphor-nekrose	Heilung	
42	Dumreicher 1865. l. c. Nr. 65.	11 w.	Sarkom	Heilung	Erysipel.
43	Fergusson 1865. Schmidt's Jbb. 127, 380. Med. Times 1865.		Fibrom	Heilung	
44	Heine 1865. Deutsche Kl. 1866, 402.	56 m.	Sarkom	Heilung	untere Hälfte; subperiostal.
45	Weber 1865. ib. 413.	27 w.	Sarkom	Tod	nach 11 Tagen an Erysipel mit Pleuritis; subperiostale Resect.
46	Esmarch 1866. Zerssen l. c. Nr. 53.	5 w.	Osteosarkom	Heilung	subperiostal mit Erhaltung der Fortsätze bei centralem Sitz.
47	Weber 1866. l. c. 429.	53 w.	Cancroid	Heilung	total ausser der Orbitalplatte, subperiostal.
48	Beck c. 1866. Langenb. Arch. XI, 263.		Fibrom	Heilung	
49	Esmarch 1867. Zerssen l. c. Nr. 54.	77 m.	Carcinom	Heilung	vordere Wand u. Jochfortsatz.
50	Esmarch 1867. ib. Nr. 55.	62 m.	Carcinom	Heilung	vordere und Orbitalwand.

51	Dumreicher 1867. l. c. Nr. 12.	45 m.	Phosphor-nekrose	Heilung	
52	Porter 1867. Dublin Journ. Mai 1867.		Sarkom	Heilung	
53	Verneuil 1867. Gaz. d. Hôp. 1867. Nr. 93.	60 m.	Carcinom	Tod	nach 8 Tagen an Erysipel; obere Hälfte resecirt mit Tamponade der Choane.
54	Fleury 1867. Gaz. d. Hôp. 1867. Nr. 133.	17 m.	Nasenrachen-polyp	Heilung	untere Hälfte.
55	Fergusson 1868. Med. Times Aug. 1868.	19 m.	Nasenrachen-polyp	Heilung	
56	Fergusson 1868. Lancet 1868, I, 191.		Elfenbein-geschwulst	Tod	nach 3 Tagen an doppelseitiger Pneumonie.
57	Santesson 1868. Virch. Hirsch, Ber. für 1870, II, 361. Hygiea 1869.	30 m.	Enchondrom	Heilung	
58	Letenneur c. 1869. Gaz. d. Hôp. 1870. Nr. 3.	16 m.	Nasenrachen-polyp	Heilung	
59	Hadden 1869. Virch.-Hirsch. Ber. 69, II, 430. Medic. Press. Juni 69.		Myeloid	Heilung	
60	Wilms 1869. Langenb. Arch. XII, 605.	45 w.	Cancroid	Heilung	untere Hälfte.
61	Dumreicher 1869. l. c. Nr. 13.	38 m.	Phosphor-nekrose	Heilung	
62	Dumreicher 1869. l. c. Nr. 11.	24 m.	Phosphor-nekrose	Heilung	
63	Dumreicher 1869. l. c. Nr. 17.	26 w.	Phosphor-nekrose	ungeheilt	4 Mal resecirt. Tod 15 Wochen nach der letzten Operat. an Erysipel und Meningitis.
64	Dumreicher 1869. l. c. Nr. 53.	14 m.	Sarkom	Heilung	
65	Dumreicher 1869. l. c. Nr. 68.	6 w.	Sarkom	Heilung	mit partieller Resect. am Unterkiefer. Recidiv.
66	Dumreicher 1869. ib. Nr. 72.	46 w.	Sarkom	Heilung	Nachblutung, Pleuritis beiderseits.
67	Dumreicher 1870. ib. Nr. 68.	7 w.	Sarkom	Heilung	Fall 65; partielle Resection des anderen Oberkiefers.
68	Dumreicher 1870. ib. Nr. 75.	18 m.	Sarkom	Heilung	total ausser dem Orbitaltheil.
69	Dumreicher 1870. ib. Nr. 14.	21 m.	Phosphor-nekrose	Heilung	
70	Billroth 1871. Chir. Klin. Wien 1869 bis 1870. 52.	21 w.	Phosphor-nekrose	Heilung	
71	Stokes 1872. Dublin Journ. Mai 1873.	58	Fibrosarkom	Heilung	grösstentheils resecirt.

Zu diesen partiellen Resectionen gab die Indication

Neubildung	53	mal	mit 7	Todesfällen
Phosphornekrose	13	„	„ 2	„
Nasenrachenpolypen	5	„	alle günstig verlaufen.	

Mit den obigen ergeben also

122	partielle Resectionen wegen	Neubildung	15	Todesf. = 12%,
16	„ „ „	Nekrose u. s. w.	2	„
14	„ „ „	Polypen	1	„

Unter diesen sind 10 subperiostal resecirt mit einem Todesfall an Erysipel und Pyämie.

Auch hier finden wir also jene grossen Unterschiede wieder für die einzelnen Indicationen, die äusserst günstige Prognose bei Nekrose, da beide Todesfälle lange nach der Operation eintraten und dem Grundleiden zuzurechnen sind, die günstige Prognose bei Polypen der Nasenrachenhöhle (ein Todesfall von Forget 1850 an Blutverlust am 5. Tage). Auch bei den Geschwülsten des Oberkiefers stellt sich die Prognose noch einmal so gut wie bei den Totalresectionen, da die Gefahren von Seiten der Schädelhöhle nur selten in Betracht kommen, in vielen Fällen die Communication der Mundhöhle mit der eiternden Wunde eine beschränkte bleibt und der geringere Umfang der Wunde an sich weniger Gefahr und schnellere Heilung bietet. Dagegen ist der Eintritt von Recidiven so häufig, dass bei raschwachsenden Geschwülsten eine sofortige Totalresection noch am ehesten dauernden Erfolg verspricht, jedenfalls mehr wie da, wo die totale Resection gewöhnlich ausgeführt wird, weil fast in allen Fällen auch der Carcinome des Oberkiefers nur regionäre Recidive auftraten. Auch ist der absolute Werth der 12% Mortalität nicht gross, weil die Ausdehnung und der Sitz des resecirten Theils des Körpers in den einzelnen Fällen zu ungleich ist und schon deshalb verschiedene Chancen bietet; daher und paraus, dass nach Totalresectionen eine ganze Reihe von Todesfällen nur eine Folge der zu weiten Ausdehnung der Neubildung ist, ergiebt sich eine nicht viel üblere Prognose für diejenigen Fälle, wo bei geringer Ausdehnung total resecirt werden würde. Mit Recht tritt daher in letzter Zeit diese partielle Resection bei bösartigen Neubildungen gegen die totale zurück. Wenn in vielen Fällen Gewicht auf die vollständige Erhaltung der Orbitalplatte gelegt wird, um die Narbeneinziehung zu vermeiden und um für die Orbita einen schützenden Boden zu erhalten, so lässt sich gegen diesen Nutzen ausser der Seltenheit einer Zerstörung des Auges im Gefolge der Operation doch die Gefahr einwenden, welche die Zurücklassung

vorgeschobener Geschwulstelemente in dem Infraorbitalrande oder in der Schleimhaut der oberen Kieferhöhlenwand durch schnelle Recidive bietet, sowie die Möglichkeit, bei frühen Totalresectionen das Periost in der Augenhöhle zu erhalten und damit dem Auge einen schützenden Ersatz für die Orbitalplatte zu bieten.

Dem zweifelhaften Werth dieser partiellen Resectionen gegenüber sind wir auf sicherem Boden, wenn wir zu den übrigen Partialresectionen übergehen, welche eine Wand oder einen der Fortsätze des Oberkiefers betreffen. Unter den Heyfelder'schen Fällen der Resection einer Wand sind seit 1827 ausgeführt und in ihrem Ausgang bekannt:

6 wegen Geschwülste des Kiefers, sämmtlich geheilt,
5 wegen Hydrops, Blennorrhöe, Nekrose, geheilt,
7 wegen Nasenrachenpolypen mit 2 Todesfällen.

Dazu führt Bosse an:

4 wegen Geschwülste mit 2 Todesfällen und
3 geheilte Resectionen wegen Cysten, 1 geheilte wegen Polyp.

Dazu sind neu veröffentlicht:

Tabelle IV.

1	Ried 1854. Siebert l. c. 14.	46 m.	Cyste	Heilung	vordere Wand.
2	Ried 1856. ib.	35 w.	Abscess	Heilung	vordere Wand.
3	Ried 1860. ib.	15 m.	Zahncyste	Heilung	vordere Wand.
4	Bardeleben 1860. Ber. der Greifsw. Kl. 10.	19 m.	Cyste	Heilung	vordere Wand.
5	Langenbeck 1862. Hueter l. c. Nr. 1.	30 w.	Enchondrom	Heilung	Gaumenplatte. Recidiv.
6	Langenbeck 1862. ib. Nr. 3.	33 m.	Exostose	Tod	an Meningitis. Orbitalwand.
7	Wilms 1862. Charité-Ann. 12, 2, 102.	21 m.	Nasenrachenpolyp	Heilung	vordere Wand, subperiostal.
8	Ried 1862. l. c. 14.	36 w.	Abscess	Heilung	vordere Wand.
9	Esmarch 1863. Zerssen l. c. Nr. 49.	69 m.	Carcinom	Heilung	vordere Wand.
10	Linhart 1863. Gurlt, Ber. f. 1863 bis 1865. 427.	25 w.	Zahncyste	Heilung	vordere Wand.
11	Wilms 1863. l. c. 117.	61 w.	Markschwamm	Heilung	äussere Wand.
12	Wilms 1864. ib. 105.	9 m.	Nasenrachenpolyp	Heilung	vordere Wand, subperiostal.

13	Wagner 1864. Langenb. Arch. XI, 39.	45 w.	Neurektomie	Heilung	Orbitalwand.
14	Ried 1866. l. c. 18.	17 m.	Nasenrachen-polyp	Heilung	vordere und mediale Wand.
15	Beck c. 1866. Langenb. Arch. XI, 263.		Cyste	Heilung	
16	Santesson 1866. Virch. Hirsch, Ber. 1870, II, 361. Hygiea.	28 m.	Enchondrom	Heilung	Gaumenwand.
17	Blazina 1867. Prager VJhS. 109, 97.	33 w.	Osteosarkom	Heilung	vordere Wand.
18	Mc'Donnel 1868. Brit. med. Journ. 1868, I, 53.	68 m.	Cancroid	Heilung	Gaumenwand.
19	Wilms 1869. Langenb. Arch. XII, 604.	16 w.	Rundzellen-sarkom	Tod	an Septicämie; vordere Wand resec. Auskratzung.
20	Podracki 1869. Virch. Hirsch, Ber. 70, II, 360. Wien. med. Wchschr. 1870. Nr. 3.		Neurectomie	Heilung	vordere und hintere Wand.
21	Dumreicher 1870. Hofmokl l. c. Nr. 74.	54 w.	Sarkom	Heilung	Gaumenwand.
22	Billroth 1870. Wien. med. Wchschr. 1870. Nr. 12.	16 w.	Zahncyste	Heilung	vordere Wand.
23	Billroth 1870. Chir. Kl. Wien 1869 bis 1870. 100.	56 m.	Cancroid	Heilung	Gaumenwand. Recidiv.
24	Ledentu 1870. Gaz. d. Hôp. 1870. Nr. 117.		Myxosarkom	Heilung	Gaumenwand.
25	Watson 1871. Virch. Hirsch, Ber. 1871, II, 416. New-York Record 61.	52 m.	Neurektomie	Heilung	vordere Wand.
26	Mc'Coy 1871. Lancet Aug. 1871.	14 m.	Zahncyste	Heilung	vordere Wand.

Es ergeben sich damit ausgeführt wegen

Neubildungen 21 mit 4 Todesfällen (19%),

Nasenrachenpolypen 11 mit 2 Todesfällen,

Cysten, Nekrose, Neuralgie u. s. w. 20 sämmtlich geheilt.

Subperiostal sicher resecirt sind 3 mit günstigem Ausgang.

Die Todesursachen waren 3 mal Septicämie durch Verjauchung von Geschwulstresten, 2 mal Erschöpfung bei Carcinose, einmal Meningitis bei Resection an der Orbitalplatte des Kiefers. Im Uebrigen sind die Operationen einfach und bieten zu keinen besonderen Bemerkungen Anlass.

Von Resectionen des Nasenfortsatzes des Oberkiefers finden sich bei Heyfelder:

4 wegen Geschwülste mit 1 Todesfall,
6 „ Nasenrachenpolypen, alle geheilt;

bei Bosse:

1 wegen Carcinoms geheilt
6 „ Nasenrachenpolypen mit 1 Todesfall.

Dazu kommen neu:

Tabelle V.

1	Ried 1855. Siebert l. c. 16.	19 w.	Osteoid des Siebbeins	Heilung	sammt Nasenbein und Fortsatz d. Stirnbeins. Erysipel, Nachblutung; kein Recidiv.
2	Ried 1856. ib. 24.	56 m.	Geschwulst des Siebbeins	Heilung	sammt beiden Nasenbeinen und Fortsatz des Stirnbeins. Recidiv nach 1 Jahr.
3	Thiersch 1858. Epithelialkrebs 258. Nr. 76.	48 w.	Cancroid	Heilung	sammt Nasenbein.
4	Baum 1860. Fischer, Götting. Kl. 232.	40 w.	Nasenrachenpolyp	Heilung	
5	Langenbeck 1862. Hueter l. c. Nr. 6.	24 m.	Sarkom	ungeheilt	schon 2 Mal operirt; sammt dem äusseren Blatt des Stirnbeins. Recidiv und Tod in 5 Monaten.
6	Billroth 1864. Chir. Kl. Zürich 119.	45 w.	Markiger Drüsenkrebs	Tod	nach 6 Tagen an Pyämie. Siebbein mit resecirt. Perforation der Basis.
7	Langenbeck 1865. Hueter l. c. Nr. 17.	54 m.	Sarkom	Tod	an Meningitis. Perforation der Basis.
8	Ried 1865. l. c. 16.	16 m.	Nasenrachenpolyp	Heilung	Recidiv.
9	Ried 1866. l. c. 18.	69 m.	Myxom	Heilung	polypös der Apertura pyriformis aufsitzend.
10	Dittel 1866. Wiener med. Presse 1866, 45.	54 w.	Carcinom	Heilung	sammt Nasenbein.
11	Merkel 1866. Bair. Intlgbl. 1872, Nr. 43.	15 w.	Fibrom	Heilung	sammt Siebbein.
12	Beck c. 1867. Langenb. Arch. XI, 262.		Nekrose	Heilung	
13	Billroth 1868. Wien. med. Wchschr. 1868. Nr. 67.	31 w.	Nasenpolyp	Heilung	sammt einem Theil des Siebbeins und Stirnbeins.

14. Rundzellensarkom, Resection des Stirnfortsatzes und des Nasenbeins, plastische Operation, Heilung, rasches Recidiv, Tod nach 3 Monaten.

G. Neuwardt, 29jähriger Fabrikarbeiter, wurde auf die chir. Klinik zu Rostock aufgenommen 3. Juli 1871. Derselbe, sonst gesund, kräftig, Potator, bemerkte zuerst Anfang März 1871 ein Hinderniss im rechten Nasengang, welches sich rasch vergrösserte. Die rechte Seite der Nase ist zu einer auf die Wange übergreifenden, nicht schmerzhaften Geschwulst aufgetrieben von ziemlich derber Consistenz, mit normaler, aber nicht verschieblicher Haut bedeckt. Der rechte Nasengang ist ganz verschlossen, in ihm sieht man 2 Cm. vom Eingang entfernt eine von der Seitenwand vorragende, grauweiss belegte, feinhöckerige, anscheinend in Zerfall begriffene Geschwulst von Wallnussgrösse. Am 6. Juli wird in Chloroformnarkose durch mediane Spaltung der Nase und einen Schnitt vom innern Augenwinkel herab die Hautbedeckung der rechten Nasenseite, deren subcutane Schicht von der Neubildung ergriffen war, der erkrankte Stirnfortsatz des Oberkiefers und das rechte Nasenbein mit Meissel und Knochenscheere entfernt und mit dem Elevatorium die Geschwulst sammt Periost und Muscheln von der Nasenwand des Kiefers abgelöst, vom Septum einige verdächtige Stellen entfernt, während die Highmorshöhle gesund war. Die Blutung ist von Anfang an sehr stark und dringt viel Blut in den Mund, obwohl die Geschwulst selbst den Nasengang tamponirte und derselbe nachher von vorne durch Baumwolle verstopft wurde. Der Defect wird durch eine plastische Operation aus der Wangenhaut ersetzt. — 15. Juli. Der Nasenrücken ist durch erste Vereinigung geheilt, während an der Nasenspitze ein Stück des transplantirten Lappens brandig geworden ist. — 22. Juli. Die Wunde auf der Wange hat sich rasch verkleinert, ist theilweise primär geheilt. — 2. Aug. Patient wird mit geheilter Wunde entlassen, die Nase ist auf der rechten Seite etwas verkürzt. — Sehr bald wurde jedoch der Nasengang wieder verstopft und am Thränennasengang trat eine leichte Schwellung auf, welche rasch sich auf der innern wie untern Seite des Auges unter leichtem anhaltenden Kopfschmerz ausdehnt. Am 21. Aug. wurde Patient wieder aufgenommen, die Schwellung nahm zu mit theilweiser Gangrän der Haut, der andauernde Kopfschmerz ward heftiger, es trat Benommenheit ein und am 1. Octbr. der Tod durch Druck der acut wachsenden sarkomatösen Neubildung auf das Gehirn nach Durchbruch der Schädelbasis.

Es gaben also in diesen 31 Fällen von nasaler Resection die Indication: Geschwülste 14 mal mit 4 Todesfällen (29%)

Polypen 16 „ „ 1 „ (6%)

Nekrose 1 „ geheilt.

So unbedeutend demnach in ihren Folgen die Resection von Nasenfortsatz und Nasenbein bei Polypen erscheint, nach der ein Todesfall bei Wagner 1859 an Meningitis infolge der Perforation der Basis durch den Polypen erfolgte, so übel sind die Resultate bei Geschwülsten, welche häufig vom Siebbein ausgehend oder auf dasselbe übergehend auf dem günstigen Boden so oft schon bis an

die Schädelbasis sich verbreitet haben, dass bei der Entfernung entweder die Gefahr der Meningitis oder des sofortigen Recidivs droht.

An Resectionen des Alveolarfortsatzes ergeben die Heyfelder'schen Fälle neueren Datums

6 wegen Geschwülste, 3 wegen Nekrose, alle geheilt, die Bosse'schen 5 wegen Geschwülste, 2 wegen Nekrose, desgleichen alle geheilt.

Dazu kommen neu:

Tabelle VI.

1	Ried 1846. Siebert l. c. 12.	39 w.	Epulis	Heilung	
2	Ried 1853. ib. 12.	30 m.	Caries	Heilung	
3	Ried 1861. ib. 14.	33 w.	Sarkom	Heilung	
4	Schuh 1862. Hofmokl l. c. Nr. 11.	24 m.	Phosphor-nekrose	Heilung	
5	Bryk 1863. Lang. Arch. XV, 218.	40 m.	Sarkom	Heilung	
6	Rossander 1863. Hygiea 1869.	36 w.	Fibrom	Heilung	
7	Billroth c. 1863. Chir. Kl. Zürich 107.	16 w.	Sarkom	Heilung	
8	Billroth c. 1863. ib. 107.		Sarkom	Heilung	
9	Billroth 1864. ib. 94.	61 m.	Neuralgie	Heilung	
10	Lehmann 1864. Deutsche Kl. 1864, 25.	17 m.	Caries	Heilung	
11	Wilms 1864. Charité-Ann. XII, 2, 118.	60 m.	Cylindrom	Heilung	
12	Langenbeck 1865. Hueter l. c. Nr. 18.	45 w.	Cancroid	Tod	während der Operation an Suffocation; keine Section.
13	Blazina 1865. Prager VJhS. 109, 95.	60 m.	Sarkom	Heilung	Recidiv.
14	Billroth 1866. Chir. Kl. Zürich 77.	22 w.	Phosphor-nekrose	Heilung	
15	Esmarch 1867. Zerssen l. c. Nr. 56.	6 w.	Sarkom	Heilung	
16	Ried 1867. l. c. 13.	28 m.	Phosphor-nekrose	Heilung	
17	Wagner 1867. Langenb. Arch. XI, 96.	35 w.	Neuralgie.	Heilung	

18	Wagner 1868. ib. 100.	64 w.	Neuralgie	Heilung
19	Wilms 1868. Lang. Arch. XII, 604.	8 m.	Sarkom	Heilung
20	Wilms 1868. ib. 604.	33 w.	Sarkom	Heilung
21	Santesson 1868. Hygiea 1869.	30 m.	Enchondrom	Heilung
22	Billroth 1868. Chir. Kl. Wien 1868, 32.	53 w.	Fibrosarkom	Heilung
23	Billroth 1869. Chir. Kl. Wien 1869 bis 1870, 100.	40 m.	Carcinom	Heilung
24	Wilms c. 1869. Lang. Arch. XII, 604.	8 w.	Sarkom	Heilung
25	Wilms 1869. ib. 605.	30 m.	Fibrom	Heilung
26	Balassa 1869. Virch. Hirsch, Ber. 1869, 2, 408.	12 w.	Osteosarkom	Heilung

27. Fibrosarkom, Resection des Alveolarfortsatzes, Heilung.

M. Schmidt, 46jährige Frau, wurde am 30. Octob. 1869 in das Rostocker Krankenhaus aufgenommen. Eine gelappte und etwas gestielte Geschwulst reicht vom 2. Schneidezahn bis zum 3. Backzahn, ist von derber Consistenz, von normaler Schleimhaut überzogen, nicht empfindlich, besteht seit 3 Jahren und wird nur durch ihre Grössenentwicklung, welche die Wange vortrieb, lästig; die Zähne sind an der betreffenden Stelle etwas gelockert und alle schadhaft. In Chloroformnarkose wird am 8. Nov. der bezügliche Alveolarfortsatz mit der Stichsäge entfernt, nachdem in der Backe ein der Oberlippe paralleler Hülfsschnitt angelegt war. Die ziemlich starke Blutung aus den Alveolararterien steht auf Betupfen mit dem Glüheisen. Die Reaction ist sehr gering. In der dritten Nacht Nachblutung aus einer Knochenarterie durch Tamponade mit Eisenchlorid gestillt. Am 11. Nov. wird Patient entlassen; das Zahnfleisch beginnt die granulirende Knochenfläche, die sich beim Sägen äusserst hart zeigte, zu überziehen. Die mikroskopische Untersuchung ergiebt ein Fibrosarkom, stellenweise mit Anhäufungen von Riesenzellen, Knochenbildung an einzelnen Orten, ausgegangen vom Periost des Alveolarfortsatzes.

Unter den 43 Fällen bot demnach die Indication zur Operation:
Caries, Nekrose, Neuralgie 13 mal mit steter Heilung,
Geschwulst 30 mal mit 1 Todesfall (3%).

In Anbetracht, dass der eine Todesfall während der Operation durch Aspiration von Blut, die freilich nicht durch Section constatirt wurde, erfolgte, lässt sich die Prognose der Resectionen am Zahnfortsatz fast als durchaus günstig ansehen; leider ist über die Recidive sehr wenig bekannt. Bei diesem ausserordentlich guten

Resultat ist jedoch zu beachten, dass es nicht überall möglich war, die ganz umschriebenen Resectionen auszuschliessen, obwohl es klar ist, dass Fälle, bei denen gelegentlich der Operation einer Epulis ein oder zwei Alveolen mit der Knochenscheere entfernt wurden, nicht in Betracht gezogen werden können, da bei ihnen eine Gefahr überall nicht vorhanden ist. Die grössere Ausdehnung der Operation ist auch wohl der Hauptgrund, welcher zur Isolirung der Fälle bewogen hat, in denen eine beide Oberkiefer ziemlich gleich ergreifende Resection ungefähr in der Form des Zwischenkiefers ausgeführt wurde und die ich kurz als intermaxillare Resection bezeichne, indem ich aus Zweckmässigkeitsgründen die althergebrachte Eintheilung beibehalte. Dieselbe wurde nach Heyfelder und Bosse seit 1827 stets mit Erfolg, 4 mal wegen Neubildung, 3 mal wegen Caries und Nekrose ausgeführt.

Neu veröffentlicht sind:

Tabelle VII.

1	Thiersch 1855. Epithelialkr. 250. Nr. 57.	53 m.	Cancroid	Heilung	Oberlippe mit exst. Recidiv nach 5 Jahren.
2	Bardeleben 1859. Canstatt's Jbr. f. 1861, N, 190.	5 m.	Melanocarcinom	Heilung	Tod bald danach.
3	Langenbeck 1862. Hueter l. c. Nr. 5.	40 m.	Cancroid	ungeheilt	Resection der unteren Hälfte beiderseits. Rasches Recidiv.
4	Esmarch 1864. Zerssen l. c. Nr. 50.	16 w.	Sarkom	Heilung	
5	Billroth 1867. Chir. Klin. Zürich 108.	48 w.	Fibrom	Tod	Suffocation, Tracheotomie. Tod nach 14 Tagen an Pleuropneumonie.
6	Ried 1868. Siebert l. c. 24.	52 m.	Cancroid	Heilung	links untere Hälfte resecirt.
7	Tillaux 1868. Virch. Hirsch, Ber. f. 1868, 2, 435.		Enchondrom	Heilung	
8	Nussbaum 1869. Bair. Intlgbl. 1869. Nr. 5.	62 m.	Sarkom	Heilung	Suffocation.

Indication war Neubildung 12 mal mit 2 Todesfällen, Caries und Nekrose 3 mal günstig.

Vergleichen wir nun sämmtliche oben erhaltene Werthe wie sie sich aus 564 Resectionen mit 106 Todesfällen zusammensetzen, so ist das Resultat für die einzelnen Methoden sehr verschieden. Die in der dritten Gruppe zusammengefassten Resectionen wegen im

Kiefer selbst aufgetretener Processe ohne besondere Schwellung desselben und Gefässvermehrung, also die, welche wegen Caries, Nekrose, Fractur, Cystenbildung aus der Highmorshöhle oder von Zahnkeimen aus, zum Zweck der Neurectomie unternommen wurden, sind fast gefahrlose Operationen; von den 72 Operationen verliefen alle günstig, welche an den Fortsätzen oder an einer Wand unternommen wurden, überhaupt fallen die 4 Todesfälle nur auf die Indication Phosphornekrose, indem eine totale Doppelresection am 9. Tag durch Erysipel und Pneumonie tödtlich endete, die übrigen 3 Todesfälle aber erst 6 bis 15 Wochen nach der fast oder ganz totalen Resection, welche zu keiner Heilung geführt hatte, erfolgten. Von 70 Resectionen, die zur Eröffnung eines Zugangs zu Polypen der Nasenrachenhöhle unternommen wurden, gingen 9 tödlich aus, die sich ziemlich gleichmässig auf totale, fast totale, parietale und nasale Methode vertheilen und in deren Mehrzahl die Todesursache von der Geschwulst der Rachenhöhle gegeben ist. Interessanter stellt sich das Verhältniss für die Geschwülste dar. Wie schont oben erwähnt, liess sich ein sicherer Unterschied in der Prognose gut- und bösartiger Geschwülste in Bezug auf den operativen Eingriff nicht darthun, weil die anatomische Diagnose sich nicht mit einer constanten klinischen Bedeutung deckt, und zu einer Trennung nach der Schnelligkeit der Entwicklung der Neubildung das vorliegende Material nicht genügte. Die Einwirkung der Operation ergiebt sich als sehr verschieden in diesen Fällen bei verschiedener Ausdehnung der Resection, die Mortalität schwankt von 3 bis 30% während auf sämmtliche 422 Resectionen wegen Geschwülste die Zahl von 93 Todesfällen (22%) kommt. Dabei ist die relative Zahl der ungünstigen Ausgänge grösser bei den Resectionen, welche die Orbitalgegend betreffen, als bei denen, welche sich auf den von Mundschleimhaut überzogenen Theil beschränken; bei jenen tritt besonders Meningitis als Todesursache auf, die sehr leicht hinzutritt, sobald das Hinausgreifen der Neubildung über den Oberkiefer auf Siebbein und Keilbein eine eingreifende Operation erfordert, während eine vorsichtige Resection hier meist den Kranken schon momentan ungeheilt lässt. Es prägen sich diese Verhältnisse noch mehr in einer Uebersicht der Todesursachen aus. Doch möchte ich vorher noch zur Vervollständigung die osteoplastischen Oberkieferresectionen einführen, die sich nicht zu den obigen Klassen stellen lassen, weil bei ihnen der prognostische Werth der Knochen- und Weichtheilschnitte im Bereich des Oberkiefers sehr gering zu schätzen ist. Bosse stellt aus der Zeit von 1859 bis 1863 von

ihnen 8 glücklich verlaufene Fälle zusammen; dazu kommen neu veröffentlicht:

Tabelle VIII.

1	Wilms 1859. Küster, Langenb. Arch. XII, 600.	25 m.	Nasenrachenpolyp; nasal	Tod	nach 6 Tagen an Pneumonie.
2	Billroth 1861. Chir. Klin. Zürich 105.	23 m.	Nasenrachenpolyp; nasal	Tod	nach 7 Tagen an pyämisch. Meningit. u. Lungenabscessen. Basis defect.
3	Dolbeau 1862. Gaz. des Hôp. 1862, 133.	41 m.	Nasenrachenpolyp; palatinal	Tod	nach 5 Tagen an Collaps. Section ohne Ergebniss.
4	Langenbeck 1863. Hueter l. c. Nr. 23.	52 m.	Enchondrom der Nasenhöhle; nasal	Heilung	
5	Langenbeck 1863. ib. Nr. 24.	28 m.	Sarkom des Siebbeins; nasal	Heilung	
6	Langenbeck 1863. ib. Nr. 25.	4 m.	Sarkom des Siebbeins; nasal	Heilung	
7	Langenbeck 1863. Hueter l. c. Nr. 22.	19 m.	Nasenrachenpolyp; Langenbeck's Methode	Heilung	
8	Huguier 1864. Gurlt, Jahresb. f. 1863 bis 1865, 424.	m.	Nasenpolyp; Dislocation der unteren Hälfte	Heilung	
9	Simon 1864. Deutsche Kl. 1866, 266.	36 m.	Cancroid der Flügelgaumengrube; Langenbeck's Methode	Heilung	Recidiv u. Tod in 9 Monaten.
10	Esmarch 1865. Zerssen l. c. Nr. 51.	18 m.	Cavern. Fibroid der Schädelbasis; Langenbeck's Methode	Heilung	
11	Gosselin 1865. Gaz. des Hôp. 1865, 12.	58 m.	Fungus der Nasenhöhle; nasal	Heilung	
12	Collis 1865. Dublin. Journ. 42, 331.	50 w.	Fibroid der Nasenhöhle; nasal	Heilung	
13	Collis 1865. ib.		Exostose des Vomer; nasal	Heilung	
14	Esmarch 1866. Zerssen l. c. Nr. 52.	11 m.	Cavern. Fibroid der Schädelbasis; Langenbeck's Methode	Tod	an Blutverlust unmittelbar nach d. Operat. Transfusion.
15	Wagner 1866. Berlin. Klin. Wchschr. 1868, 65.	17 m.	Retromax. Fibrom Langenbeck's Methode	Heilung	
16	Billroth 1866. Chir. Kl. Zürich 106.	22 m.	Nasenrachenpolyp; obere Hälfte nach aussen umgelegt	Heilung	
17	Billroth 1866. ib. 106.	21 m.	Nasenrachenpolyp; nasal	Heilung	

18	Billroth 1866. ib. 94.	63 m.	Neuralgie; Langenbeck's Methode	Heilung	
19	Billroth 1867. ib. 119.	20 w.	Markkrebs des Siebbeins und Oberkiefers; nasal?	Tod	am andern Tag an Meningitis.
20	Esmarch 1868. Zerssen l. c. Nr. 57.	20 m.	Cav. Fibroid d. Schädelbasis; Langenbeck's Methode	Heilung	
21	Cheever c. 1868. Virchow, Hirsch, Ber. f. 1869, II, 435. Boston med. Journ. 1869.		Nasenrachenpolyp; untere Hälfte nach unten dislocirt	Heilung	Recidiv.
22	Cheever c. 1869. ib. ib.		Recidiv des Falles 21; dieselbe Methode	Heilung	
23	Cheever c. 1869. ib. ib.		Nasenrachenpolyp; untere Hälfte beider Oberkiefer nach unten dislocirt	Tod	nach 4 Tagen unter Diarrhöen.
24	Rouse c. 1869. ib. Lancet Febr. 1869.	14 m.	Fibröser Rachenpolyp, fast total	Heilung	
25	Watermann 1869. ib. 436. Boston med. Journ Apr. 1869.	39 m.	Nasenrachenpolyp; Cheever's Methode	Heilung	
26	Billroth 1869. Chir. Klin. Wien 1869 bis 1870. 56.	27 m.	Nasenrachenpolyp; nasal	Heilung	
27	Müller 1870. Langenb. Arch. XII, 323.	24 m.	Nasenrachenpolyp; Langenbeck's Methode	Heilung	

28. Nasenrachenpolyp, nasale osteoplastische Resection, Heilung.

S. Milhahn, 23jähriges gesundes Mädchen, wurde am 7. Juli 1871 in das Rostocker Krankenhaus aufgenommen; sie hatte seit einem Jahr Hindernisse in der rechten Nasenhälfte gespürt, welche, trotzdem 2 mal Stücken eines Polypen mit der Zange herausgerissen wurden, so weit zunahmen, dass jetzt beide Nasengänge undurchgängig sind und die Athmung nur durch den Mund vor sich geht. Die nähere Untersuchung ergiebt eine wallnussgrosse lappige Geschwulst von weicher Consistenz, welche vom hintern Theil des Vomer ausgeht. In Chloroformnarkose wird die Nase in der Mittellinie gespalten, die Nasenbeine mit dem Meissel getrennt, Haut und Periost mit dem Hebel vom Stirnfortsatz soweit abgehoben bis zur Augenhöhle, dass mit der Stichsäge der Stirnfortsatz durchtrennt werden kann, die Verbindung des Fortsatzes mit dem Stirnbein durchgemeisselt und dann die rechte Nasenhälfte nach aussen umgelegt. Nach Eröffnung dieses weiten Zuganges wird die Geschwulst mit einer scharf rechtwinklig umgebogenen Scheere unter Leitung des vom Rachen aus zu den Choanen geführten Fingers vom Vomer abgetrennt. Der Blutverlust war ziemlich gross. Der rechte Nasenlappen wieder zurückgelegt wird in der Mittellinie mit 6 Knopfnäthen befestigt; Bluterguss unter dem rechten untern Augenlid. Die Wunde heilte durch erste Vereinigung und Patientin wurde am 17. Juli, 9 Tage nach der Operation, geheilt und mit wohlgeformter Nase entlassen. Die Geschwulst ist ein ödematöses Fibrosarkom.

Unter diesen 36 Fällen war also die Indication zur osteoplastischen Resection:

Geschwulst des Siebbeins und des Oberkiefers 4 mal mit einem Todesfall;

Geschwulst der Nasen- und Nasenrachenhöhle 30 mal mit 5 Todesfällen;

Neuralgie des N. supramaxillaris 2 mal, geheilt.

Die Zahlen sind einerseits zu klein, die Fälle andererseits zu ungleichmässig, um einen sichern Schluss zuzulassen; doch scheinen in Bezug auf die Lebensgefahr, also von der Formentstellung abgesehen, die präliminaren Resectionen bei Exstirpationen im Rachenraum nicht wesentlich schlechtere Resultate zu geben als die osteoplastischen, eine Bestätigung dafür, dass bei diesen Operationen die Prognose wesentlich durch die Nasenrachengeschwulst gegeben ist, und ein Motiv dazu, diejenige Knochenoperation der Exstirpation vorauszuschicken, welche im einzelnen Fall einen völlig genügenden Zugang zu dem Polypen ermöglicht.

Kehren wir nun zu den Todesursachen im allgemeinen zurück, so vertheilen sich dieselben so:

Tabelle IX.

Geschwülste des Oberkiefers											
doppelt total	einseit. total	fast total	parietal	nasal	alveolar	intermaxill.	Caries, Nekrose, Cysten etc.	Nasenrachenpolyp	Osteoplastisch. Ress.	Summe	1827—1873.
12	214	122	21	14	30	12	75	70	36	606	Operationsfälle
4	63	15	4	4	1	2	4	9	6	112	Todesfälle
	3				1			1		5	Suffocation
	6	1						2	2	11	Blutverlust
	3	1						2	1	7	Collaps
	4									4	Nachblutung
1	7	1		1					1	11	Pyämie
	1		1					2	1	5	Septicämie
	3	2								5	Erysipel
	9	1	1	1				1		13	Meningitis
1	13	2		1		1	1		1	20	Pneumonie und Pleuritis
1	3	2	1				1			8	Seltenere Todesursachen
1	1	3						1		6	Unbekannte Todesursache
	10	2	1	1		1	2			17	Ungeheilt gestorben.

Vorstehende Tabelle, auf die obigen Angaben über die einzelnen Operationen basirt, enthält wohl den grösseren Theil aller im Verlauf der letzten 46 Jahre sammt ihren Ausgängen veröffentlichten Resectionen am Oberkiefer und giebt ein hinreichend übersichtliches Bild über die im Gefolge derselben hervortretenden Gefahren. Dabei ist zu erwähnen, dass in denjenigen Fällen, welche zur Heilung kamen, Nachblutung namentlich in den ersten Tagen verhältnissmässig oft beobachtet ist, dass mehrmals während der Operation Suffocation eintrat, die durch Einleitung künstlicher Athmung gehoben werden konnte, dass Meningitis in einigen wenigen Fällen, häufiger Erysipel günstig verlief, auch einige Fälle von Pneumonie sowie von Jaucheresorption mit Ausgang in Heilung beobachtet wurden. Das prognostische Gesammtbild ist daher nicht als ein glänzendes anzusehen, auch abgesehen von dem düstern Hintergrund regelmässiger Recidive in der grösseren Hälfte der Fälle, deren endlicher Ausgang meist unbekannt blieb. Der Tod wird verhältnissmässig selten durch Wundkrankheiten herbeigeführt; Pyämie trat 11 mal ein, letales Erysipel 5 mal, diejenigen Fälle einbegriffen, in denen im Verlauf des Erysipels pyämische Erscheinungen hervortraten. Unter Septicämie sind diejenigen Fälle untergebracht, wo nach Verjauchung von Geschwulstresten oder Gangrän von Weichtheilen rascher Verfall ohne hervorstehende Erscheinungen oder erschöpfende Durchfälle als Folge von Jaucheaufnahme anzusehen waren. Unter den seltenen Todesursachen trat Trismus und Tetanus nach einer partiellen Resection wegen Sarkoms von Jüngken 1836 auf, unter hydropischen Erscheinungen endete der Fall Tab. II, 29 von Wulff, an Apoplexie soll eine doppelseitige Totalresection von Dieffenbach 1847, an Typhus eine einseitige von Langenbeck 1858 geendet sein; einmal führte Hektik, 3 mal Metastasen in innere Organe gleich nach der Operation, zum Tode; letztere scheinen bei den Geschwülsten des Oberkiefers sehr selten zu sein, auch im weiteren Verlauf nach der Operation erfolgt der letale Ausgang anscheinend durch die locale Wirkung des regionären Recidivs, durch Perforation der Schädelbasis oder durch Jauchung, selten durch allgemeine Carcinose. Einzelne Fälle von Collaps bei und bald nach der Operation wurden durch die Section nicht aufgeklärt und scheinen auf Nervenreizung, auf Schock und nicht auf Blutverlust bezogen werden zu müssen, während allerdings in zahlreichen Fällen schwere Blutungen während oder nach der Operation Verzögerung der Heilung und den Tod herbeiführten. Auch die 6 durch unbekannte Ursachen tödtlich geendeten Fälle

sind wahrscheinlich, da der Tod in kurzer Zeit eintrat, den Folgen des operativen Eingriffes zuzurechnen. Am häufigsten, in dem 3. Theil sämmtlicher Todesfälle, veranlasste Meningitis und Pneumonie den tödtlichen Ausgang, abgesehen davon, dass pneumonische Processe häufig neben einer andern directen Todesursache auftraten.

Da bis in die 60ger Jahre die Resection des Oberkiefers als ein so gefahrloser Act angesehen wurde, dass selbst die Totalresection häufig als präliminäre Operation zwecks Exstirpation von Nasenrachenpolypen ausgeführt wurde, so fallen auch die Bestrebungen zur Besserung der Prognose erst in die neuere Zeit. Allerdings sind die Todesursachen nur zum Theil derartige, dass sie zur Inangriffnahme auffordern. Die grosse Zahl der Todesfälle an Meningitis zum Beispiel lässt sich nur vermeiden, wenn man alle Fälle, welche Verdacht auf Defect an der Schädelbasis erregen, von der Operation ausschliessen wollte, womit man freilich auch auf eine Reihe von hervorragenden operativen Einzelerfolgen verzichten würde; dass eine nachweisbare Perforation der Basis sowie der Nachweis von Geschwulstmetastasen in innern Organen Contraindication der Operation ist, ist selbstverständlich. In ähnlicher Weise könnte man sich die Mortalität auch dadurch bessern, dass man ältere Kranke überhaupt nicht operirt, weil dieselben Blutung und Entzündung der Luftwege nicht ertragen. Die speciellen Wundkrankheiten bieten weder prophylaktisch noch therapeutisch hier etwas Besonderes. Als dritte und vierte Ursache des lethalen Ausganges treten jedoch die Blutung und die Erkrankungen der Luftwege auf; man kann beide Gruppen zusammenfassen, da ein ursächliches Verhältniss zwischen ihnen besteht. Bei den älteren Fällen, welche eine auffallend gute Statistik bieten, wenn auch vielleicht nur aus Verschweigung mancher Todesfälle, ist lethale Pneumonie selten notirt, desgleichen wird der Blutverlust so gering geachtet, dass nach O. Heyfelder's Operationslehre S. 350 sich unter nahezu 400 Oberkieferresectionen nur 6 Fälle finden wo eine einigermassen starke Blutung erwähnt wird. Dem gegenüber ist hervorzuheben, dass besonders bei raschwachsenden Geschwülsten in zahlreichen neueren Fällen eine so schwere Blutung nicht bloss bei Verletzung des Tumors selbst, sondern auch aus den erweiterten Gefässen des benachbarten Knochens und Periostes die Operation begleitete, dass eine Verzögerung der Heilung, zuweilen der Tod an Erschöpfung die Folge war. Von gleicher Bedeutung sind die Nachblutungen, welche, abgesehen von den Frühblutungen infolge ungenügenden Gefässverschlusses bei der Operation, noch in ziemlich

späten Stadien auftreten können und in der Regel durch Tamponade und Compression der Carotis gestillt werden; doch trat 4 mal durch sie der Tod ein, darunter 2 mal, nachdem noch die Carotis communis, wohl zu spät, unterbunden war.

Der erste Schritt, welcher indirect wenigstens auch auf den Verlauf der Operation verbessernd einwirken sollte, war die Einführung der subperiostalen Methode in die Kieferesectionen durch Langenbeck 1857; war dabei auch vorzüglich eine Conservirung der Form in Betracht genommen, so ward doch auch durch die Erhaltung einer Gaumenscheidewand die Communication des Mundes mit der Wundhöhle verhindert und die Gefahr der entzündungserregenden Einwirkung der Wundsecrete auf die Luftwege scheinbar vermindert; andererseits aber wird ausser der Verlängerung der Operationsdauer mit der Erhaltung des Periostes die secernirende Wundfläche bedeutend vergrössert, es bleibt dabei der weite, bei Rückenlage sehr wirksame Zusammenhang dieser vergrösserten Wundhöhle mit dem Rachen durch die Choanen und es bedarf, wenn auch unter 8 wegen Geschwülste ausgeführten bestimmt subperiostalen Totalresectionen mit 2 Todesfällen und 8 fast totalen mit einem tödtlichen Ausgang keine Pneumonie eintrat, doch noch grösserer Zahlen zur Feststellung der verringerten Gefahr der subperiostalen Methode bei der Oberkieferresection.

Wenn diejenigen Fälle, welche in Chloroformnarkose operirt wurden, getrennt werden könnten, so würde sich wahrscheinlich eine grössere Mortalität für die Operationen ergeben, in welchen dieselbe benutzt wurde; denn wenn auch dieselbe gewöhnlich nur zu den Hautschnitten eingeleitet wurde und der grösste und schmerzhafteste Theil erst bei dem Erwachen aus der Narkose ausgeführt wurde, fällt gleichwohl der Anwendung derselben, deren Grad und Tiefe im einzelnen Fall schwer zu schätzen ist, eine Reihe von Todesfällen zur Last, nicht nur an Suffocation während der Operation selbst, sondern auch an Pneumonie. In allen diesen Fällen trat die Gefahr ein durch Einfliessen von Blut vom Rachen in die Luftwege. Im Fall von Nussbaum Tabelle VII, 8 wurde der Kranke durch andauernd fortgesetzte künstliche Athmung und Reinigung des Kehlkopfes, in dem von Langenbeck Tab. II, 52 durch Tracheotomie und Aussaugen wiederbelebt und genas, in jenem war die intermaxillare Resection wegen Sarkoms, in diesem die Totalresection aus derselben Indication ausgeführt worden; in Billroth's Fall Tab. VII, 5 von Fibrom des vorderen Alveolartheils wurde freilich die Suffocation auch nach der Tracheotomie gehoben, doch trat nach

14 Tagen der Tod an Pleuropneumonie ein; Langenbeck verlor eine Kranke (Tab. VI, 12. Hueter l. c. 111. Trendelenburg, Langenbeck's Archiv XII, 123) während der Operation an Eintritt von Blut in die Luftwege bei Cancroid des Alveolarfortsatzes, Moore (Tab. II, 101) bei Totalresection wegen Enchondrom, Verneuil (Tab. II, 117) wegen Nasenrachenpolypen; ebenso starb Hewett (Virchow-Hirsch, Jahresber. für 1868, II, 438) ein narkotisirter Kranker, über den nähere Angaben fehlen, während einer Oberkieferresection direct an Erstickung durch in die Luftröhre fliessendes Blut; in 2 Fällen von Langenbeck 1852 und 1856 (Heyfelder, Resection des Oberkiefers 59) trat ebenfalls nach Totalresection bei Carcinom der Tod infolge Blutung in die Trachea ein, in letzterem am 3. Tag nach starker Blutung während der Operation in tiefer Narkose, im ersten bereits nach 12 Stunden durch primäre Nachblutung, aber auch starke Blutung während der Operation bewirkt; die Section zeigte in beiden Fällen Lungenoedem mit Blut in den Bronchien bezüglich im Magen. Ausserdem scheint bei dem ausserordentlich leichten Eindringen kleiner Blutmengen, welche zwar suffocatorische Erscheinungen nicht bedingen, auch ein grosser Theil der tödtlichen Pneumonien diesem zugeschrieben werden zu müssen, ein anderer Theil allerdings in die Lunge gelangendem Wundsecret. — Diese üblen Erfahrungen veranlassten einerseits eine noch grössere Beschränkung und Ausschliessung der Narkose, obwohl dadurch bei einer so langdauernden schmerzhaften und blutigen Operation dem Chirurgen eine unruhige und weniger sorgfältige Hast bei der Exstirpation auferlegt wurde, Uebelstände, die auch durch vorherige Durchneidung des Infraorbitalnerven in der Fissura orbitalis inferior nicht vollkommen beseitigt werden (Hueter l. c. 112 und Tracheotomie und Laryngotomie S. 16); sie veranlassten aber andererseits Methoden, um trotz der Complicationen dieser Operation eine Narkose durchzusetzen.

Wahrscheinlich ist die Anwendung der Tamponade der Choanen bei Operationen im Bereich der Nasenhöhle schon älter wie 1855, wo Gosselin (Gaz. des Hôp. 1856, S. 175) sie zuerst bei Exstirpation eines Nasenpolypen veröffentlichte. Dasselbe Verfahren beschrieb Verneuil in einem Vortrage in der Académie de Médecine am 6. August 1867 (Gaz. des Hôp. 1867, S. 370 und Archives génér. de Méd. Oct. 1870, S. 385) als Hülfsmethode bei Operationen an Nase und Oberkiefer, zum Zweck eine vollkommene Chloroformnarkose zu ermöglichen; er hatte dasselbe mit gutem Erfolg 11 mal angewendet, darunter 2 mal wegen partieller Resectionen des Ober-

kiefers (Tab. III, 31 und 53) und legt vorzüglich Gewicht auf die Anästhesie des Kranken, die grössere Ruhe des Operateurs, die geringere Blutung und die beseitigte Erstickungsgefahr. In den beiden Fällen von Resectionen am Oberkiefer blieb der Gaumen erhalten und die Operation ward mit Knochenscheere und Meissel ausgeführt; auch erkennt Verneuil selbst an, dass für die totale Resection das Verfahren noch zu wünschen übrig lässt und neue klinische Studien erfordert. Gleichwohl wurde 1868 nach dieser Methode eine totale Oberkieferresection (Tab. II, 87) von Thomas in Tours ausgeführt in vollständiger Chloroformnarkose, jedoch subperiostal und mit der Kettensäge; nach dem Erwachen wurde der Rachenpolyp, welcher die Indication abgegeben hatte, ohne Blutung entfernt und völlige Heilung erreicht. Beweist auch dieser Fall, der übrigens bis jetzt keine Nachahmung gefunden zu haben scheint, die völlige Anwendbarkeit der Methode für Totalresection, so ist doch die Schwierigkeit sehr bedeutend, namentlich bei Neubildungen, und in manchen Fällen sicher unüberwindbar; für partielle Resectionen an der oberen Hälfte des Oberkiefers ist das Verfahren jedoch sehr brauchbar, obwohl der Gebrauch der Stichsäge dadurch beschränkt wird und man mehr auf die hier bisher zu sehr vernachlässigte schneidende Knochenzange angewiesen ist. — Sicher wird jenen Gefahren wohl nur auf dem Wege der Tamponade vorgebeugt, welche allerdings dann von den Choanen weiter rückwärts an die Luftwege selbst verlegt werden muss. Gleichzeitig wurden im Winter 1869 bis 70 drei derartige Methoden angegeben mit Bildung eines temporären Luftweges durch Tracheotomie. Nussbaum veröffentlichte (Bair. ärztl. Intellgbl. 1869 No. 47) eine Totalresection, bei der die Tamponade durch eine beölte 4fache Leinwandcompresse über Kehlkopf und Schlund bewirkt wurde und die Narkose völlig durch die Tracheotomiewunde unterhalten wurde, Below (Allg. med. Central-Zeitg. 1870 No. 13) schlug vor zwischen der tracheotomischen Canüle und den Stimmbändern einen Gummiballon einzuführen, der im aufgeblasenen Zustand den Raum unterhalb der Glottis tamponirt; Trendelenburg (Langenb. Arch. XII, 121 und Berl. klin. Wochenschr. 1870 No. 19; Junker, Med. Times and Gazette 1872, I, 510) umgab die Trachealcanüle selbst mit einem in sich hohlen Gummicylinder, der gleich dem Below'schen Ballon durch eine zuführende Röhre von aussen aufgeblasen als Tampon die Luftröhre unterhalb der Trachealwunde verschliesst. Während nach Nussbaum's Verfahren keine weiteren Operationsfälle veröffentlicht sind und der Below'sche Vorschlag von Trendelen-

burg (Centralbl. f. d. med. Wiss. 1870 No. 12) als unbrauchbar zurückgewiesen wurde, weil der Ballon sich gegen die Stimmritze dränge und Husten auslöse, ist die Trendelenburg'sche Tamponcanüle von verschiedenen Seiten angenommen und in Anwendung gebracht worden. Die Zahl der bezüglichen veröffentlichten Fälle beträgt über 40, dieselben sind bei Trendelenburg an den angeführten Stellen und in Langenb. Arch. XV, 352 sowie in den Verhandlungen des I. Chirurgen-Congresses, Berl. klin. Wochenschrift 1872 No. 21, erwähnt. Zu denselben bot die Indication: Diphtheritis, da sich kein Erfolg zeigte nachher verlassen, 10 mal; Schussverletzung der Mundhöhle einmal; Operationen an Kehlkopf und Luftröhre 2 mal, an Rachen und Zunge 4 mal, am Unterkiefer 2 mal, am Oberkiefer 12 mal. Diese uns hier vorzugsweise interessirenden Resectionen am Oberkiefer mit präliminarer Tracheotomie und Tamponade der Luftwege sind:

Tabelle X.

1	Nussbaum 1869. l. c.	20 w.	Sarkom	Heilung	Totalresection; Tamponade vom Rachen aus.
2	Langenbeck 1871. Lang. Arch. XV, 352.	21 w.	Fibrom	Heilung	Totalresection; Tamponcanüle.
3	Langenbeck 1871. ib. 353.	56 m.	Carcinom	Tod	Totalresection; Tod nach 2 Tagen an Phlegmone des Halses.
4	Schönborn 1871. Berlin. Klin. Wchschr. Nr. 9.		Geschwulst	Heilung	Tracheot. infer. 8 Tage vor der Resection des Oberkiefers.
5	Schönborn 1871. ib. Nr. 36.	36 m.	Cylindrom	Heilung	Totalresection; Tamponade des Kehlkopfes von unten und vom Rachen aus.
6	Langenbeck 1872. l. c. 354.	38 w.	Osteomyeloid	Heilung	Resection ausser dem Orbitaltheile.
7	Langenbeck 1872. ib. 356.	44 w.	Fibrosarkom	Tod	Superiostale Totalresect.: Tod nach 4 Tagen an Phlegmone des Halses und Lungenödem.
8	Langenbeck 1872. ib. 356.	60 w.	Carcinom	Heilung	Subperiostale Totalresection.
9	Langenbeck 1872. ib. 367.	14 m.	Nasenrachenpolyp	Heilung	Osteoplastische Resect. des Nasenfortsatzes.
10	Langenbeck 1872. ib. 368.	17 w.	Osteomyeloid	Heilung	Resection ausser dem Orbitaltheil; Erysipel.
11	Simon 1872. Berlin. Klin. Wchschr. 1872, Nr. 21.	erwachsen	Geschwulst	Heilung	Totalresection; Trachealwunde sogleich durch Heftpflaster geschlossen.

12	Hueter 1872. Tracheotomie S. 16.		Geschwulst	Heilung ?	Resection des Oberkiefers.
13	Esmarch 1872. Berlin. Klin. Wchschr. 1872, Nr. 52.	19 m.	Teleang. Fibrom der Schädelbasis	Tod	Osteoplastische Resect. des Oberkiefers, Exstirpation, Transfusion; Tod während der Operation an Blutverlust.

Darunter wurden ausgeführt wegen Geschwülste des Kiefers
9 totale Resectionen mit 2 Todesfällen, 2 nicht sicher angegebene Heilungen,
2 partielle Resectionen, geheilt,
wegen Nasenrachenpolypen 2 osteoplastische Resectionen mit 1 Tod. In allen Fällen, ausser in Nr. 4, wurde die Luftröhre über der Schilddrüse eröffnet, die Tamponade überall durch die Trendelenburg'sche Canüle ausgeführt, nur in Nr. 1 und 5 vom Rachen aus mit Leinwand und Baumwolle.

Auf hiesiger Klinik wurde die Tamponade der Trachea zuerst ausgeführt von Herrn Prof. König in folgendem Fall von Kehlkopfverletzung durch Schnittwunde:

J. Suhrbier, 30jähriger Arbeitsmann, wurde am 19. Juni 1871 in das Rostocker Krankenhaus aufgenommen wegen eines soeben ausgeübten Selbstmordversuches, indem er sich einen schrägen Schnitt, beide Schildknorpelplatten durchdringend, zugefügt hatte. Eine dadurch bewirkte Blutung ergoss sich zum grössten Theil in die Luftröhre und dauerte unter Erstickungsanfällen noch fort; es wurde daher sofort die obere Tracheotomie gemacht und die Tamponcanüle eingelegt und dadurch ein weiteres Herabfliessen von Blut in die Bronchien verhindert. Patient fieberte einige Tage, zeigte auf der Brust grobe Rasselgeräusche ohne Dämpfung, die sich in der zweiten Woche verloren. Noch vor beendigter Heilung der Wunde entwich er jedoch am 4. Juli durch das Fenster und ward einige Tage später erhängt aufgefunden.

Nachdem sich in diesem Fall die Tamponcanüle vollständig bewährt hatte, wurde sie als Hülfsapparat bei Oberkieferresection in folgenden Fällen benutzt.

14. Sarkom des Oberkiefer. Totalresection mit Tamponade der Trachea und des Schlundes; Suffocation; Nachblutung. Heilung.

C. Hamann, gesunder 21jähriger Meier, wurde am 15. März 1873 aufgenommen. Derselbe bemerkte im August 1872, wenige Wochen nachdem er von einer Kuh unter dem rechten Auge gestossen war, die Entstehung einer Geschwulst in der rechten Backe; es traten zeitweilige Zahnschmerzen auf und die Zähne des rechten Oberkiefers lockerten sich. Es besteht jetzt eine halb hühnereigrosse Geschwulst in der rechten Backe, nach oben bis an das Infraorbitalloch und den Jochbogen reichend, von

normaler verschiebbarer Haut bedeckt, die mediale Kieferwand ist nicht in die Nasenhöhle vorgetrieben; auch im Munde bedeckt sie überall normale über ihr verschiebliche Schleimhaut, sie füllt hier die Fossa canina aus und reicht am Gaumen vom 2. Schneidezahn bis zum 1. Backzahn als flache Geschwulst fast bis zur Mittellinie, das Gefühl undeutlicher Fluctuation neben einem Knittern darbietend; in dem aufgetriebenen Zahnfortsatz sind noch sämmtliche, jedoch gelockerte, gut erhaltene Zähne. Die Probepunction ergiebt Spindelzellen und einzelne Riesenzellen. Es wird am 22. März die Resection des Kiefers vorgenommen. In Chloroformnarkose wird bei kurzem fetten Hals und etwas vergrösserter Schilddrüse die Tracheotomie gemacht unter geringer Blutung mit Durchtrennung der 3 oberen Trachealringe und des Ringknorpels, die Trendelenburg'sche Canüle eingeführt und der Tampon aufgeblasen, die Narkose durch die Canüle fortgeführt. Zu grösserer Sicherung wurde die Tamponade des Schlundes versucht, doch wurde der Charpietampon durch Würgen stets wieder heraufbefördert. Nachdem der Hautschnitt vom innern Augwinkel um den rechten Nasenflügel herum durch die Mitte der Oberlippe geführt war, wurde die Haut von der Geschwulst vorsichtig abpräparirt, am Gaumen mittelst lateralen Schnittes Schleimhaut und Periost gegen die Mitte hin abgehoben; während dann aber nach einem Schnitt unter dem untern Orbitalrand das Periost von der Orbitalplatte gelöst wurde, setzte, ohne dass irgend ein verdächtiges Zeichen vorhergegangen war, die Respiration aus, der Puls war gut. Sofort wird nach Entfernung des Chloroforms künstliche Respiration eingeleitet durch Zusammendrücken des Bauches, kein Erfolg; das Gesicht wird ganz bleich, die Pupillen sind weit, der Radialpuls noch gut vorhanden. Ohne Erfolg wird Luft durch die Canüle eingeblasen, ohne Erfolg durch directes Ansaugen aus der Canüle ein etwaiges Hinderniss zu entfernen versucht; dann die Canüle herausgenommen, ein elastischer Katheter tiefer hinab in die Trachea geführt und damit eine Menge halbgeronnenen Blutes herausgezogen; dies wird mehrmals wiederholt, wiederum die Compression des Bauches gemacht, und unter lautem Rasseln treten wieder Athemzüge ein. Es wird nun der Schlund durch Schwämme ausgestopft und eine gewöhnliche Canüle in die Trachea eingelegt, die Narkose fortgesetzt, ohne dass wieder Störungen eintraten. Nach Durchsägung des harten Gaumens, Nasenfortsatzes, der obern Platte und des Jochfortsatzes wurde der Kiefer mit Hülfe des Messers vollständig ausgelöst. Die Blutung war beträchtlich, es wurden 4 Arterien unterbunden. Der Gaumen-Periostschleimhautlappen wurde als verdächtig noch nachträglich entfernt und nach Irrigation der Wunde die Hautschnitte sorgfältig genäht. Der Tampon der Canüle war unverletzt. — Abends Befinden gut, 37° C. Temp., kein Erbrechen, Respiration ohne Störung, Ernährung durch eine langgeschnäbelte Kanne vollkommen. — Am 23. Morgens wird die Canüle entfernt, die Trachealwunde mit einem Oelläpchen bedeckt, weil infolge Verlegung der Canüle durch Schleim Athembeschwerden aufgetreten waren. Temp. 37,4—38,4°. — 24. März. Starker Speichelfluss erfordert Ausspülen mit Lösung hypermangansauren Kali's; die rechte Gesichtshälfte ist etwas ödematös geschwollen; etwas Katarrh der Luftröhre, während an den Lungen physikalisch keine Störung nachweisbar ist. Respir. 24. Temp. 37,4—38,0°. — 25. März. Katarrh

dauert fort, Speichelfluss, Foetor. Temp. 37,4—37,2°. — 25. März. Nach Entfernung sämmtlicher Nähte bis auf die Schleimhaut- und eine Lippennath zeigt sich vollständige Vereinigung eingetreten. Patient befindet sich wohl, athmet nicht mehr durch die Trachealwunde, wirft jedoch noch etwas Schleim durch dieselbe aus. Die Wunde erhält schon einen narbigen Saum. Temp. 37,0—38,1°. Respir. 22, keine Lungenerscheinungen. — 28. März. Letzte Nähte weggenommen, mässige Eiterung, Befinden gut, Temp. 37,2. Pat. steht auf. — 30. März. Leichte Temperatursteigerung gestern und heute bis 38,6°. Nachblutung aus der Infraorbitalis von ziemlicher Stärke, steht auf Eiswasserirrigation. — 4. April. Zweimalige Nachblutung anscheinend aus der Pterygopalatina durch Tamponade und Eisenchlorid gestillt, nachdem sich die Compression der Carotis erfolglos gezeigt hatte. Pat. sieht anämisch aus, der Puls ist klein, die Temperatur andauernd unter 38,0°. Das untere Augenlid sinkt etwas zurück, ist nicht ödematös. — 10. Apr. Schnelle Reconvalescenz; Trachealwunde geheilt, Wundhöhle vernarbt, unbedeutende Entstellung durch das Einsinken am Infraorbitalrand. Pat. erhält ein halbseitiges Gebiss mit Gaumenplatte und Obturator unter der Wange; Sprache sehr gut. — 25. Apr. Geheilt entlassen. Die Untersuchung des resecirten Kiefers ergiebt ausser einem Schleimpolypen der untern Muschel, dass die Geschwulst vom Periost ausgehend sowohl die vordere wie die Gaumenwand durchbrochen hat, von Schleimhaut überzogen die Kieferhöhle zur Hälfte ausfüllt und den Alveolarfortsatz fast völlig ergriffen hat. Mikroskopisch zeigt sich die Geschwulst aus ohne bemerkbares Bindegewebe aneinandergelagerten Spindelzellen mit grossen Kernen und zahlreichen eingestreuten Riesenzellen zusammengesetzt.

15. Sarkom des Oberkiefers. Totalresection mit Tamponade der Trachea und mit Entfernung des Jochbeins. Abscess der Wange. Heilung.

F. Schmidt, 47jährige, früher gesunde, auch jetzt noch mässig ernährte, noch menstruirte Frau, leidet ihre Krankheit von einem im Dec. 1871 erhaltenen Stoss mit der rechten Wange gegen einen Thürdrücker her, wonach eine andauernd zunehmende schmerzlose Geschwulst auftrat; in letzter Zeit litt Pat. zeitweise jedoch an Schmerzen in der rechten Gesichtshälfte, wurde schwach und bettlägerig, und vor 14 Tagen bildete sich ein grosser Abscess unter der Schleimhaut der rechten Backe, welcher incidirt wurde. Jetzt ist die ganze rechte Gesichtshälfte geschwollen, besonders deckt den rechten Oberkiefer eine derbe gegen ihn nicht verschiebbare Geschwulst, durch die der Mundwinkel verzogen, die Nase zusammengedrückt und das Auge geschlossen wird; dieselbe ist an der Orbita fluctuirend-weich, empfindlich, doch überall von normaler verschieblicher Haut bedeckt. Die rechte Nasenhöhle ist durchgängig. Die Zähne fehlen schon seit früher bis auf einige cariöse Wurzeln, der Alveolarfortsatz ist nicht geschwollen, zwischen Wange und Kiefer ist die Schleimhaut herabgetrieben, am Zahnfortsatz eine noch eiternde Incisionsöffnung, der harte Gaumen ist normal. Allgemeinbefinden schwach, leichtes Fieber zwischen 37,6° und 38,5°. Eine Probepunction unter der Orbita ergiebt nichts, obgleich man tief in eine weiche Masse eindringt; danach färbt sich die Haut daselbst stark blau von Blutextravasat. Am 2. April 1873 wurde

Pat. in das Rostocker Krankenhaus aufgenommen und am 4. April die Resection des Kiefers vorgenommen. Vorher wird in Chloroformnarkose die Luftröhre eröffnet durch Spaltung des Ringknorpels und 3 Trachealringe, mit der eingeführten Trendelenburg'schen Canüle tamponirt und durch dieselbe die Narkose fortgesetzt. Die Schnittführung war vom innern Augenwinkel um die Nase herum und in der Mittellinie durch die Oberlippe mit Zufügung eines infraorbitalen Querschnittes; die Haut wird unter beträchtlicher Blutung über der Geschwulst zurückpräparirt, die Auslösung des Knochens erweist sich als sehr leicht, da seine Wände fast überall bis auf die äussern Leisten zerstört sind, am sehr defecten Jochbein und in der Kieferkeilbeingrube sind die Geschwulstgrenzen nur unsicher festzustellen, am Gaumen ist die Erhaltung von Schleimhaut und Periost zum Theil möglich. Der Blutverlust war sehr beträchtlich, die Narkose ungestört. 5 Arterien wurden unterbunden, nach Irrigation die Hautschnitte durch Knopfnäthe vereinigt. — Temp. Abends 36,6°. 110 Pulse. Tamponcanüle entfernt und die Trachealwunde bedeckt. Ernährung durch die Schnabelkanne. — 5. Apr. Mehrmaliges Erbrechen, Schlaf gut. Respiration frei durch den Kehlkopf, Reinigung mit übermangansaurem Kali. Puls 100. Temp. 37,2—38,0°. — 6. Apr. Befinden gut, Schlingen etwas gehindert, Trachealkatarrh mit Husten; an den Lungen ganz normale Verhältnisse, geringe Salivation, eitrige Conjunctivitis des nicht schliessbaren rechten Auges; 5 Näthe entfernt. Temp. 38,2—38,6°. 100 Pulse, 24 Respirationen. — 7. Apr. Der Husten besteht fort; unteres Lid stark ödematös, empfindliche Schwellung der Backe und der Unterkieferdrüsen. Fieber von 37,8 Abends ohne Frost auf 40,2 steigend. — 9. Apr. Letzte Näthe entfernt, es ist Heilung durch erste Vereinigung eingetreten ausser bei der sehr dünnen Haut am Infraorbitalrand, hier Eiterung aus der Tiefe aus dem Bindegewebe der Backe, von wo auch Eiter in den Mund abfliesst; Conjunctiva noch eiternd; Wunde im Munde gut, Trachealwunde noch durchgängig, wenig Schleimsecretion, keine Athembeschwerden; Temp. 38,0—38,4°. — 11. Apr. Pat. ist fieberfrei, sonst keine Aenderung. — 13. Apr. Conjunctivitis geringer, die Wange schwillt ab, die Eiterung im Munde ist noch bedeutend. — 15. April. Trachealwunde nicht mehr durchgängig, Pat. steht auf. — 23. Apr. Ein aus der andauernden Schwellung der Backe entstandener subcutaner Abscess wird geöffnet. — 3. Mai. Der infraorbitale Querschnitt klafft noch, indem seine Ränder durch Bildung einer Wangennasenfistel stark eingezogen sind; das untere Augenlid ist stark ödematös; am Nasenfortsatz ist eine elastische Schwellung dem Thränensack entsprechend, am Jochbein eine knochenharte Infiltration. Im Munde ist die Wunde geheilt, das erhaltene Stück der Gaumenschleimhaut hat sich querüber gespannt und schliesst die Mundhöhle gegen oben bis auf eine kleine seitliche Fistel völlig ab; die Sprache ist recht verständlich. Pat. wird als geheilt entlassen. — Am 1. Juli waren noch keine Zeichen drohenden Recidivs vorhanden. — Die Untersuchung der Geschwulst ergiebt dieselbe von weicher Consistenz, auf dem Durchschnitt gleichmässig weiss, sehr blutreich, mit einzelnen Knochenplättchen, im Innern theilweise verjaucht und die Schleimhaut der Kieferhöhle durchbrechend, in welche die Abscessfistel im Munde führt. Mikroskopisch zeigt sie runde, theils ovale Zellen mit

grossem Kern und einzelnen Fettpünktchen, spärliche Zwischensubstanz und reichliche, sehr weite, dünnwandige Blutgefässe.

16. Sarkom des mittleren Theils des Alveolarsatzes. Intermaxillare Resection mit Tamponade der Trachea. Abscess am Sternocleidomastoideus. Heilung.

W. Poll, eine 44jährige, ziemlich kräftige, unverheirathete Wirthschafterin, wurde am 9. April 1873 in das Krankenhaus aufgenommen. Sie leidet seit einem Jahr ohne bekannte Ursache am Oberkiefer, trägt ausserdem noch eine um das 20. Jahr entstandene runde Exostose von 3 Cm. Durchmesser in der obern Ecke des rechten Stirnbeins, giebt übrigens an früher gesund gewesen zu sein. Die oberen Zähne fehlen schon lange bis auf einen Backzahn, den ersten linken Schneidezahn und eine Anzahl loser Wurzeln. Der ganze Alveolarfortsatz ist in seinem mittleren Theil bis zu der Stelle des 2. Backzahns jederseits in der Höhe und Dicke vergrössert, weich, fluctuirend, unschmerzhaft, von gewulsteter, sonst normaler Schleimhaut überzogen. Die Extraction des losen Schneidezahnes zeigt seiner Wurzel anhaftendes sarkomatöses Gewebe. Am 10. April wird in Chloroformnarkose die Eröffnung der Luftröhre im Bereich des Ringknorpels und der 3 obersten Trachealringe gemacht und mit der Tamponcanüle die Trachea verschlossen. Unter guter und andauernder Narkose wird die Oberlippe ohne Spaltung vom Kiefer abgelöst und nach oben gehalten, mit dem Elevatorium Nasenschleimhaut und Wangenhaut abgehoben, mit der Stichsäge jederseits vom Nasenloch durch die untere Ecke der Kieferhöhle schräg der Schnitt durch den Alveolarfortsatz geführt, die Nasenscheidewand durchtrennt und nach Zurückschiebung der Gaumenschleimhaut der harte Gaumen 2 Cm. von vorne mit dem Meissel durchtrennt. Eine kolossale Blutung während der ganzen Dauer der Operation, besonders arterielle aus dem Kiefer und seinem Periost wurde nach einem Blutverlust von über 500 Gr. durch 6 Unterbindungen gestillt. Kein Erbrechen. Abendtemp. 36,6°. Tamponcanüle nach 6 Stunden entfernt. — 11. Apr. Mehrmaliges leichtes Erbrechen, grosser Durst, starker Speichelfluss, Respirationen ohne Beschwerde 24, Temp. 37,0°, Abends 38,6°. Schlingen ohne Hindernisse. — 12. Apr. Durst besteht fort, der Speichelfluss ist mässiger; 24 Respirationen. Pat. klagt über Schmerz auf der Brust, die keine physikalisch nachweisbaren Veränderungen darbietet; durch die Trachealwunde wird Schleim häufig ausgehustet. Temp. 38,0—39,1°. — 14. Apr. Temp. 38,6—39,3°. Befinden besser, Respirationsbeschwerden gering, Eiterung mässig, geringer Speichelfluss. Irrigation mit übermangansaurem Kali fortgesetzt. — 17. Apr. Fieber verschwindend. Die Trachealwunde ist nicht mehr durchgängig, eitert stark; die Mundwunde granulirt gut, die Schleimhaut des rechten Nasenganges ist polypös geschwollen. Husten mit eitrig-schleimigem Auswurf. — 22. Apr. Noch immer besteht leichtes Abendfieber zwischen 38,0 und 39,0°, Husten, Appetitlosigkeit, Ohnmachten; die Cervicaldrüsen sind empfindlich geschwollen, besonders rechts. — 25. Apr. Das Fieber nimmt zu bis auf 39,8 Abendtemperatur, stark remittirend. Die Wunde im Munde ist geheilt. Ueber dem rechten Schlüsselbein hinter dem Kopfnicker ist eine leichte fluctuirende Wölbung. — 27. Apr. Incision des Abscesses durch den Muskel hindurch; die Trachealwunde eitert gering, die Nasenschleimhaut ist beiderseits stark

geschwollen; der chronisch-bronchitische Auswurf besteht fort; abendliches Fieber. — 1. Mai. Eiterausfluss aus dem Abscess gering; linkerseits bildet sich an derselben Stelle ein Abscess hinter dem Clavicularansatz des Muskels; das Fieber steigt Abends noch immer bis 39,4°. — 10. Mai. Die linkseitige deutlich fluctuirende Schwellung wird hinter dem Ansatz des Cleidomastoideus incidirt und entleert sich gut, während der rechtseitige Abscess nur durch Druck von innen gegen das Schlüsselbein völlig leer wird; das Fieber hört auf. — 14. Mai. Der linkseitige Abscess ist geheilt. — 25. Mai. Trachealwunde und rechtseitiger Abscess ist geheilt; Pat. hat sich wieder etwas erholt, spricht fast unverständlich, jedoch mit einem vollständigen Gebiss recht gut, wird entlassen. — Der mikroskopische Bau der Geschwulst setzt sich zusammen aus Rundzellen mit faseriger, Spindelzellen führender, aber nur mässig entwickelter Zwischensubstanz, und sehr reichlichen Riesenzellen.

Vorstehende 3 Oberkieferresectionen, in denen der Tamponade der Trachea wohl ein Theil am günstigen Erfolge beizumessen ist, erhöhen die Zahl der mit dieser Hülfsoperation ausgeführten Resectionen des ganzen Oberkiefers auf 11 mit 2 Todesfällen und 2 nur wahrscheinlichen Heilungen, und die der Resection am Kiefer im Allgemeinen auf 16 mit 3 Todesfällen.

Unsere drei Resectionen bieten an sich nicht viel Besonderes, wie auch die Entwicklung der Neubildung die gewöhnliche war. Eine sehr starke Blutung trat uns bei allen entgegen, welche aber nur im letzten Fall einen Einfluss auf die Reconvalescenz zeigte; dagegen wurde im ersten Fall (14) eine starke Anämie durch die Nachblutungen am 7. und 14. Tage herbeigeführt, für welche bei dem vorher sehr normalen Verlauf und der vorgeschrittenen Heilung der Wunde sich eine Ursache nicht auffinden liess. Die Erfolge waren auch in functioneller Hinsicht befriedigend; während im zweiten Fall (15), wo allein der muköserіostale Gaumenüberzug theilweise erhalten werden konnte und ohne Nath im Verlauf der Heilung sich querüber spannte und eine fast vollständige Scheidewand von Mund- und Nasenhöhle darstellte, die Sprache auch ohne jeden Apparat sehr deutlich war, liess sich im ersten Fall durch eine Prothese eine sehr gute Aussprache gewinnen und auch im dritten Fall (16), in welchem nach dem Ausfall des vordern Alveolarrandes die Sprache fast ganz unverständlich war, dieser Mangel fast völlig verbessern. Andererseits blieb freilich im Fall 15 eine beträchtliche Formentstellung des Gesichtes durch die Einziehung der Wange und das Ektropion des untern Lids, wogegen eine plastische Nachoperation wegen der üblen Prognose eines baldigen Recidives nicht indicirt war.

Besondere Beachtung verdienen jedoch die Luftwege.

Bei der starken Blutung und der andauernden tiefen Narkose, welche in allen Fällen statthatte, trat die Verschliessung der Luftwege in vollste Wirksamkeit, jedoch zeigte sich auch bei der ersten Operation sogleich ein deutlicher Mangel. Nachdem die Gaumenschleimhaut mit Periost abgelöst war und während man in vollem Vertrauen auf die Tamponade die Weichtheile der Wange nach aussen abtrennte, trat Asphyxie ein, die, sofort bemerkt, nur mit Mühe zu heben war und als deren Ursache sich ein starkes Blutgerinnsel bis zur Theilung der Trachea hinabreichend zeigte, ein Beweis dafür, dass Blut neben dem nicht genau anschliessenden Tampon aus dem mit Blut gefüllten Rachen hinabgeflossen war; die Operation musste nach Ausstopfung des Schlundes mit Schwämmen beendet werden. Trendelenburg giebt an (l. c. XII, 127) die Compression des Luft zuführenden Ballons solange und zwar in vollständiger Narkose (l. c. XV, 366) fortzusetzen, bis die Hand den Widerstand der Spannung im Tampon und im Zuführungsschlauch fühlt und bis die Canüle fester wie vorher in der Luftröhre sitzt, beides Zeichen, dass der Tampon sich aufgeblasen und der Trachealwand allseitig angelegt habe. Beides war bei dieser Operation der Fall und dennoch schloss der Tampon nicht. Herr Prof. König hat deshalb in den folgenden zwei Fällen ein anderes Hülfsmittel für die Erkennung des Schlusses angewandt. Ist nämlich in Narkose die Tracheotomie gemacht, so wird die Canüle aufgeblasen während jene schwindet, und bei unvollständiger Betäubung erkennt man nun den Schluss der Tampons sofort und aufs sicherste, sobald man die Canülenöffnung mit dem Finger schliesst, an den eintretenden heftigen Inspirationsanstrengungen, welche bei Fortsetzung der Narkose durch die Canüle schnell wieder verschwinden. Zugleich widerlegt dieser Fall 14 ebenso wie der Umstand, dass im Fall 15 während der starken Blutung das Blut über dem gut anschliessenden Tampon aus der tracheotomischen Wunde floss (ebenso auch in Schönborn's Fall Tab. X, 5.) die Ansicht, dass die einfache Tracheotomie genügend sei, weil mit dem Ausschluss des Kehlkopfes von der Luftzufuhr die Glottis oder die Epiglottis einen vollständigen Abschluss gegen den Rachen hin bewirke (Verhdl. des I. Chir. Congr.).

Obschon die Aspiration wohl sicher nicht alles Blut entfernte, traten im Fall 14 doch keinerlei Zeichen von Infiltration in den Lungen hervor; zwar betrug die Respirationsfrequenz 24 in der Minute, doch war dieselbe auch in den anderen Fällen wohl infolge der Temperaturerhöhung und des Blutverlustes gesteigert; auch war das Fieber, welches im Verlauf nicht über 38,6° gestiegen, derart,

dass ausser der Wunde ein weiterer beträchtlicher Entzündungsprocess nicht angenommen werden konnte. Allerdings ist es wahrscheinlich, dass ein Theil der Pneumonien im Verlauf von eingedrungenem Blut hergeleitet werden muss; da aber andererseits in einzelnen Fällen mit unzweifelhaftem Bluteintritt in die Luftwege keine Erscheinungen seitens der Lunge auftraten, sondern das Blut einfach resorbirt wurde, so folgt daraus doch nur, dass besondere hinzutretende Verhältnisse erst aus dem Blut in den Bronchien einen Entzündungserreger darstellen. Doch geht Hofmokl (l. c. 520) meiner Meinung nach zu weit, wenn er die nach Oberkieferresection auftretende Pneumonie als einen pyämischen Process im Allgemeinen auffassen zu müssen glaubt, wenn man eben nicht den Begriff der Pyämie aussergewöhnlich weit fassen will. Vergleicht man die einzelnen Thatsachen, so ist unter der grossen Zahl meist tödtlich verlaufener Pneumonien allerdings nur in dem Fall von Billroth (Tab. VII, 5) der Bluteintritt direct festgestellt; in Langenbeck's Fall (Tab. II, 52) von Suffocation durch einfliessendes Blut traten ausser einer ganz unbedeutenden Bronchitis gar keine Lungenerscheinungen ein, so wenig wie in unserm obigen Fall; und ob in den Fällen von Dumreicher Tab. III, 1: Partielle Resection wegen Carcinoms, Nachblutung, Tod nach 4 Monaten an Pleuropneumonie (subacuter Tuberculose); und Tab. III, 66: Primäre Nachblutung nach partieller Resection wegen Sarkoms, beiderseitige Pleuritis vom 10. Tage ab, Heilung (s. die Krankengeschichte von Hofmokl l. c. 509), die Lungenerkrankung in Beziehung zu Bluteintritt gebracht werden kann, ist mir zweifelhaft. Da aber ein langsamer mässiger Bluteintritt in die Bronchien ohne stürmische Erscheinungen bei der Operation oder bei der Nachblutung stattfinden kann, andererseits in einem grossen Theil der betreffenden Fälle der Eintritt der pneumonischen Erscheinungen in kurzer Zeit nach der Operation oder Nachblutung erfolgte, ist der Causalnexus beider Processe nicht abzuleugnen; eine exactere Beweisführung würde allerdings noch die Berücksichtigung anderer Operationen an und in der Mundrachenhöhle erfordern. In einer andern Reihe von Fällen jedoch ist die Ursache der pneumonischen Processe in Jauchungen der Mundhöhle zu suchen, so wird in dem Fall von Wilms Tab. VIII, 1 die Pneumonie direct aus der Jauchung der in der Nase zurückgebliebenen Reste eines Nasenrachenpolypen hergeleitet. Nimmt man dazu die häufigen Fälle ohne nachfolgende Pneumonie verlaufender Hämoptoë, die Selbstmordsversuche durch Verletzungen des Kehlkopfes, die bald mit Pneumonie, bald ohne dieselbe ausgehen (z. B. unser Fall

Suhrbier S. 338), die Versuche mit Blutinjection bei Thieren, so ergiebt sich aus diesen Thatsachen der Schluss, dass die pneumonischen Vorgänge nach Oberkieferresection in der Mehrzahl der Fälle die Folge einer Blutung in die Bronchien mit nachfolgender Infection des Blutes von dem in der Mundhöhle zersetzten Wundsecret sind. Damit ist als erste prophylaktische Maassregel gegen die consecutiven Pneumonien die Verhütung des Bluteintritts in die Luftwege durch die Tamponade gegeben und als zweite die andauernde Reinhaltung der Wunde durch desinficirende Irrigationen, am besten mit Lösung übermangansauren Kali's.

Zu einem dauernden Schutz in der Trachea liegen zu bleiben ist der Gummitampon nicht brauchbar, weil die Luft schon im Lauf eines Tages die Wandung in solchem Maasse durchdringt, dass mit der Spannung auch der Abschluss aufgehoben ist. In unsern zwei letzten Fällen wurde der Tampon bis zum Abend zurückgelassen, um bei primärer Nachblutung, wie sie sich bei der tiefen dauernden Narkose und bei der sofortigen Nathanlegung ereignen könnte, in Wirksamkeit treten zu können; doch halte ich auch diesen etwaigen Schutz nicht für zuverlässig. Im ersten Fall (14) lag die einfache Trachealcanüle 20 Stunden, in den andern beiden wurde sie nicht eingelegt, und ich glaube nicht, dass die Gegenwart einer Canüle in der Trachealwunde für 8 bis 14 Tage, wie Trendelenburg empfiehlt, eine reine Luft der Lunge zuführt, da ein Nebenluftstrom dabei durch die Glottis geht und hinreichend inficirende Theilchen aus der Wundhöhle mitbringen kann. In unseren Fällen bestand übrigens eine Luftfistel auch ohnedem 6 bis 10 Tage lang; Simon vereinigte in seinen 3 Fällen die Trachealwunde sogleich durch Heftpflaster und der Erfolg war sehr befriedigend.

Die Zahl der mit Trachealtamponade operirten Fälle ist noch zu gering, um schon einen statistischen Nachweis der besseren Prognose bei dieser Methode zu ergeben. Unter 11 Totalresectionen verliefen 2 tödtlich, unter 5 Theilresectionen eine osteoplastische wegen Nasenrachenpolypen an Blutverlust. Pneumonische Erscheinungen traten in keinem Falle ein; der eine Todesfall von den obigen erfolgte durch acut-purulentes Oedem, welches sich (im Fall 3 der Tabelle) vom submukösen Bindgewebe des von der Geschwulst ergriffenen Rachens am Halse abwärts bis in das Mediastinum verbreitete, der andere (No. 7) ebenfalls durch acute Phlegmone des Halses, bei der jedoch die Trachealwunde auch direct betheiligt war, wenngleich eitrige Herde auch unter der Rachenschleimhaut und in der Backe sich vorfanden. Die locale Reaction im Gefolge

der Tamponade war im Ganzen gering. Während aber Trendelenburg unter 7 Fällen nur 3 mal einen nachweisbaren Katarrh der Trachea als Folge der Operation beobachtete, trat derselbe in unsern sämmtlichen 3 Fällen am 2. bis 3. Tage ein und währte 3 Tage ohne besondere Intensität wie in jenen Fällen; im Fall 16 trat der acute Luftröhrenkatarrh zu einem schon älteren Bronchialkatarrh hinzu, der durch die Operation etwas gesteigert zu sein schien. Das Wundfieber war in allen Fällen relativ niedrig, die höchsten Steigerungen waren 38,1° am zweiten Tage, bez. 40,2° am 1. Tage bei hinzutretender Bindegewebsentzündung der Backe und Schwellung der Unterkieferdrüsen, und 39,1° am 4. Tage; es kann demnach auch hier das Fieber durch das Hinzutreten der Trachealwunde nicht erheblich gesteigert worden sein; freilich war immer die Cricotracheotomie gemacht worden, während Schönborn schon bei blosser unterer Tracheotomie Abendsteigerungen von 40° erhielt.

Doch zugegeben auch die geringe Gefahr einer der Oberkieferresection hinzugefügten Tracheotomie, kann doch nicht jede Bedenklichkeit bezüglich einer solchen Complication hinweggeleugnet werden. Schönborn erwähnt in der Sitzung des Königsberger Vereins für Heilkunde (l. c.) einen Fall von präliminarer Tracheotomie mit Tamponade, wo dieselbe zur Entstehung von Pyämie Anlass gegeben zu haben schien. Von wesentlich nachtheiligen Folgen erwies sich die Tracheotomiewunde auch in unserem letzten Fall 16. Nach der Resection des Mitteltheils des Alveolarfortsatzes, deren Wunde normal heilte, trat unter wieder auftretendem remittirenden Fieber 14 Tage nach der Operation ein Abscess über dem rechten Schlüsselbein ein, der erst in der 7. Woche heilte; in der 4. Woche auch über dem linken Schlüsselbein, der in wenigen Tagen auf Incision zum Abschluss kam. Beide Abscesse, welche durch das andauernde Fieber die Reconvalescenz der schon durch den Blutverlust bei der Operation geschwächten Kranken wesentlich verzögerten, lagen an ganz entsprechenden Stellen, jederseits über und hinter dem Schlüsselbein, hinter dem Ansatz des Cleidomastoidens, auf der Vena subclavia, beide waren von Wallnussgrösse, der erste trieb jedoch einem Muskelabscess gleich die Muskelfasern vor sich her und war die Entleerung in Folge dessen durch den Muskelspalt hindurch sehr mangelhaft und ausreichend nur durch Druck mit dem in das untere Halsdreieck hinter den Abscess eingeführten Finger möglich; der andere trat lateral des Ansatzes des Cleidomastoideus an die Oberfläche und bot der Heilung keine Hindernisse. Ihrer Lage wie ihrer Entstehung nach sind beide als Drüsenabscesse zu deuten und zwar

ausgehend von den untern tiefen Cervicallymphdrüsen, deren mediale Abtheilung in dem Winkel zwischen der Vena jugularis interna und subclavia liegt und directe Lymphgefässstämmchen gerade aus der von der Tracheotomie betroffenen Halsgegend empfängt, wobei jedoch hervorzuheben ist, dass letztere ausser der schlaffen Granulation der Wunde nie etwas Besonderes darbot.

In dieser Ansicht, dass die präliminare Tracheotomie keine ganz unbedenkliche Zugabe auch zu grösseren Operationen, wie die Oberkieferresectionen, sei, habe ich nach einer Methode gesucht, den Eintritt des Blutes in der Chloroformnarkose ohne Tracheotomie zu verhüten, also durch Tamponade der Luftwege vom Munde aus. Es muss dabei die Luftzufuhr durch einen durch die Glottis eingeführten Katheter unterhalten werden, durch das Verfahren des Katheterismus des Kehlkopfes, welches, so alt es ist, doch zu keiner besonderen Geltung hat gelangen können. Die geringe Literatur darüber findet sich von Gesenius, Schmidt's Jahrb. 1859. Bd. 102, 235, von Günther, Lehre von den blutigen Operationen, 5. Abth. 1864. 236 und Gurlt, Langenbs. Archiv I. Jahresbericht 1859. 200, bearbeitet. Glänzenden Empfehlungen von französischer Seite steht ein ablehnendes Verhalten der deutschen Autoren, die der Tracheotomie den Vorzug geben, gegenüber, ein Gegensatz, welcher, von einzelnen Uebertreibungen abgesehen, sich daraus erklärt, dass es sich zumeist um länger andauernde Affectionen der Luftwege und deshalb um ein längeres Verbleiben des Katheters in denselben handelte. Bei Croup und Diphtheritis wird der Katheterismus und seine Modification, die Tubage, bei der ein Röhrchen zwischen den Stimmbändern liegen bleiben soll, obschon sehr gut ausführbar, die Tracheotomie nie verdrängen können, weil sich das Lumen der Röhre leichter durch Pseudomembranen verlegt, weil eine mehrere Tage liegende Röhre Geschwüre im Kehlkopf und bleibende Störungen der Stimme bewirken kann und die Ernährung des Kranken dabei durch die Schlundsonde geschehen muss, ein längerer Katheter ausserdem einen profusen Speichelfluss erregt. Damit fallen auch die andern Indicationen, die ein Bleiben des Katheters verlangen, Glottisödem, syphilitische Kehlkopfleiden, aber nicht diejenigen, welche nur ein vorübergehendes Einführen erfordern, zum Zweck der Einbringung medicamentöser Stoffe, zur Luftzufuhr bei Scheintod der Neugebornen und bei Chloroformasphyxie, während die Asphyxien, welche durch eingedrungene Fremdkörper, namentlich Speisetheile und Blut herbeigeführt werden, sicherer durch Tracheotomie zu heben sind, weil dabei neben der Zufuhr der Luft die Aussaugung der Flüssig-

keiten nothwendig ist und dieselbe eine öftere Wiederholung der Einführung erfordert. Da nun auch bei der Tamponnade der Luftwege während der Oberkieferresection nur für kurze Zeit der Katheter eingeführt zu werden braucht, so ist dieser Weg entschieden in Betracht zu ziehen. Trendelenburg hält das Verfahren nach einigen in dieser Richtung angestellten Versuchen für zu unbequem und unsicher um sich für die Praxis zu empfehlen. Unbequem ist ein sehr relativer Ausdruck und die Schwierigkeit für sich würde so wenig die Benutzung des natürlichen Zuganges zu den Luftwegen contraindiciren und den Vorzug der Tracheotomie begründen, wie die Schwierigkeit der Lithotripsie gegenüber dem einen directen Zutritt durch die Wunde schaffenden Steinschnitt gegen jene zu verwerthen ist. Schafft man Zutritt der Luft durch den Larynxkatheter, so stehen danach für die Tamponnade offen der Schlund, der Kehlkopf und die Luftröhre. Die Tamponnade am erstern Ort, das ist die Ueberdeckung von Schlund und Kehlkopfeingang nach Nussbaum, ist das einfachste Verfahren, doch ist dabei das Bedenken des Erbrechens, bei dessen Eintritt Speisebrei sicher in den offenen Kehlkopf getrieben werden würde, während bei solcher Tamponnade neben der Tracheotomie noch durch das Niederdrücken der Epiglottis ein Schluss ermöglicht würde; denn der Ansicht Below's, dass bei Chloroformirung durch die Trachealcanule keine Brechbewegungen stattfänden, kann ich nicht beitreten, weil zur Tracheotomie die Chloroformaufnahme durch die Nasenrachenhöhle schon geschehen muss und weil in unserem ersten Fall (14), wie ich noch nachträglich hinzufüge, starkes Erbrechen gegen Ende der Operation, in allen dreien aber nach derselben eintrat.

Die Verstopfung des Kehlkopfes stösst auf bedeutende Hindernisse; eine alleinige Tamponnade des Einganges durch Schwamm neben dem Katheter ist schwierig und nicht zuverlässig, weil heftiges Erbrechen den Tampon nach oben entfernen kann, eine Tamponnade mit dem Ballon unmöglich, weil derselbe stets sich einseitig ausdehnt und über die zu kurze Hinterwand der Aryknorpel entweicht; es bleibt also nur die Durchführung des Tampons durch die Glottis übrig mittelst Combination der Tamponcanule mit dem Larynxkatheter. Die Stimmritze selbst wie der Schildknorpelraum unterhalb derselben ist wegen der unregelmässigen Form durch den Tamponballon unabschliessbar; führt man dagegen denselben unter den Ringknorpel hinab, so ist auf die gewöhnliche Weise durch Aufblasen ein vollständiger Verschluss zu ermöglichen.

Die Versuche, welche ich über das Angegebene an der Leiche

und an einem grossen lebenden Hunde angestellt habe, sind vollkommen beweisend, um auch bei dem lebenden Menschen ähnliche Verhältnisse annehmen zu lassen, um so mehr als die von Trendelenburg (Langenb. Archiv XIII, 335) veröffentlichten Erfahrungen über Bougirung einer Trachealstenose vom Munde aus auch dem Kehlkopf selbst eine nur schwache secundäre Reaction auf solche Reize zuweisen. In Bezug auf die primäre Reaction ist vor allem und von vorn herein in Betracht zu ziehen, dass die Einführung des Katheters in tiefer Chloroformnarkose geschehen soll, wo von Seiten der Schlund- und Kehlkopfmusculatur kein Hinderniss mehr besteht. Zieht man an einer erwachsenen Leiche die der Schlundwand anliegende Zunge vor, so gelangt man leicht mit dem zwischen den hintern Backzähnen eingeführten Zeigefinger der linken Hand hinter die Epiglottis und in den Kehlkopfeingang, führt dann einen dicken elastischen Katheter an demselben abwärts und dringt die Spitze mit dem controlirenden Finger gegen den hinteren Theil der Glottis andrängend ohne Mühe hindurch in die Trachea; die einzige Gefahr liegt darin, bei zu raschem Einführen mit der Spitze sich in einem Morgagai'schen Ventrikel zu fangen, und wird um so leichter vermieden, je dicker der Katheter ist; die Entweichung desselben in die Speiseröhre wird sofort durch den die Aryknorpel deutlich abfühlenden Zeigefinger erkannt. Um ein grösseres Lumen des Zuführungsrohres zu erlangen und damit zugleich den auszufüllenden Raum der Luftröhre zu vermindern, gebrauchte ich stets bei meinen Versuchen ein englisches Schlundrohr von 8 Mm. Dickendurchmesser und 6 Mm. Lumen, quer abgeschnitten, und abgerundet. Dasselbe gleitet durch die Glottis der erwachsenen Leiche ohne Schwierigkeit, ebenso auch beim Hunde in tiefer Chloroformnarkose, indem sich die Stimmbänder, obwohl sie noch bei der Respiration sich bewegen, doch beliebig von einander entfernen lassen; der Zutritt ist allerdings dem leitenden Zeigefinger auch bei grossen Hunden durch die ein wenig kürzere Strecke vom Kieferwinkel bis zur Stimmritze etwas erleichtert.

Zum Zweck der Tamponnade wird auf dem 35 Cm. langen Rohr von obigem Caliber eine 5 Cm. lange Metallhülse derartig befestigt, dass das eine Ende davon eingefasst und abgerundet wird; diese Hülse ist gleich der Trendelenburg'schen Canule zu beiden Seiten des 4 Cm. langen für den Gummiballon bestimmten Mittelstückes von einem 5—7 Mm. breiten, 1 Mm. hohen Ring begrenzt; der Zuführungsschlauch zu dem Gummiballon wird auf 30 Cm. verlängert; auf dem Katheter ist eine zweite 5 Cm. lange Metallhülse

verschiebbar, welche zwischen den Backzähnen der gesunden Seite liegend die Luftzufuhr vor der Gefahr des Kieferschlusses sichert; endlich ist zur Bestimmung, wann der Tampon in seiner ganzen Länge in der Luftröhre liegt, eine Metallmarke für den leitenden Zeigefinger leicht fühlbar 9 Cm. von der Katheterspitze angebracht, indem die höchste Entfernung des ersten Trachealringes von der

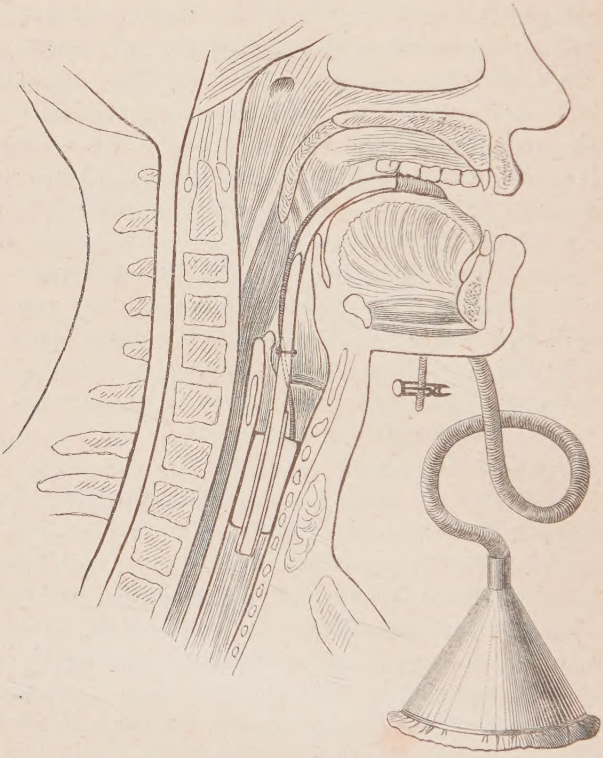

Glottis 4 Cm. beträgt. Der Tamponkatheter wird mit Mandrin in Chloroformnarkose an dem bis zum Kehlkopfeingang gebrachten Zeigefinger herabgeführt, durch die Glottis hindurch und in die Tiefe der obersten Trachealringe, wobei der Finger die Metallmarke in der Lage zwischen den Stimmbändern und der Höhe der Aryknorpelspitzen fühlt; der tamponnirende Ballon wird aufgeblasen, bis man durch die beim Verschluss der Katheteröffnung eintretenden Athemanstrengungen des erwachenden Kranken erkennt, dass die Respiration auf den Katheter allein angewiesen ist; der Zuführungs-

schlauch wird abgeklemmt und der Schlauch des zum Chloroformiren benutzten Hülfsapparates mit dem Katheter in Verbindung gebracht. Nach der in völliger Narkose durchgeführten Operation und Irrigation der Wundhöhle wird nach Entleerung des Tamponballons beim Erwachen des Kranken der Katheter entfernt. Die Versuche, welche von mir mit dem Tamponkatheter an Thieren und an der menschlichen Leiche durchgeführt sind, haben mich vollkommen befriedigt und erlauben die Behauptung, dass das Verfahren nicht nur ausführbar sondern auch ganz sicher ist, obschon eine gewisse Vorübung allerdings nothwendig ist. Ein Einfliessen des in die Rachenhöhle gegossenen Wassers in die Luftröhre fand bei diesen Versuchen nie statt, obwohl der Respiration entsprechend das Wasserniveau steigt und sinkt, das Athmen erfolgte ohne Störung durch den Katheter, während sofort mit der Entleerung des Tampons das Wasser nach unten abfloss und neben lautem Rasseln in der Trachea Respirationsstörungen auftraten. Der Einwand Trendelenburg's, dass das Athmungsrohr wegen seiner Länge sich sehr leicht durch Schleim verstopfen könne, ist mir wegen des von ihr dargebotenen Lumens und nach dem am Hunde Gesehenen unwahrscheinlich, zumal ja die Röhre nicht über die Dauer der Operation hinaus liegen bleiben soll. Uebrigens würde das dadurch gebotene Hinderniss Zeit genug zur eventuellen blutigen Eröffnung der Luftwege übrig lassen, welche ja auch überhaupt, wenn in einem Fall einmal die Tamponnade auf dem von mir befürworteten Wege nicht gelingen sollte, nach dem Trendelenburg'schen Verfahren in Reserve bleibt.

Wir kommen also zum Schluss:

Die Prognose der Resectionen am Oberkiefer ist sehr verschieden je nach der Indication und nach der Ausdehnung, in der sie unternommen werden, abgesehen von den Verhältnissen im einzelnen Fall, und zwar stellt sie sich am übelsten bei Totalresection wegen bösartiger Geschwülste; während die functionellen Erfolge nur zum Theil durch subperiostale Resection und durch unter sorgfältiger Nath zur ersten Vereinigung geneigte vordere Hautschnitte, zum andern Theil nur durch prothetische Apparate erreicht werden können: ist bei allen Resectionen, die den Alveolarfortsatz in grösserer Ausdehnung, die untere Hälfte oder den ganzen Kiefer betreffen, die Tamponnade der Luftröhre, sei es vom Schlunde aus oder nach vorgängiger Tracheotomie, auszuführen, bei den Resectionen am Nasenfortsatz die Tamponnade der Choane; durch sorgfältige Blutstillung ist Nachblutungen möglichst vorzubeugen, durch desinficirende

Mundwässer der Zersetzung der Wundsecrete; während, wenn auch der fernere Verlauf nach der Operation berücksichtigt werden soll, bei allen durch Probepunction als durchaus bösartig erkannten Geschwülsten die frühzeitige Totalresection als einziger Versuch eine Radicalheilung vielleicht zu erreichen unternommen werden muss.